PSEUDOAPPENDIZITIS

UND

ILEOCÖKALSCHMERZ

Von

DR. GUSTAV SINGER

Privatdozent, k. k. Primararzt

und Vorstand der II. med. Abteilung im k. k. Kaiserin Elisabeth-Spitale in Wien

WIEN UND LEIPZIG

WILHELM BRAUMÜLLER

k. u. k. Hof- und Universitäts-Buchhändler

1905

PSEUDOAPPENDIZITIS

UND

ILEOCÖKALSCHMERZ

Von

DR. GUSTAV SINGER

Privatdozent, k. k. Primararzt

und Vorstand der II. med. Abteilung im k. k. Kaiserin Elisabeth-Spitale in Wien

WIEN UND LEIPZIG

WILHELM BRAUMÜLLER

k. u. k. Hof- und Universitäts-Buchhändler

1905

Die vorliegenden Beobachtungen, denen ein mehrjähriges Studium an einem großen Materiale zugrunde liegt, sind aus einem rein klinischen Interesse hervorgegangen. Die Unzulänglichkeit unserer diagnostischen Ausrüstung, das Gefühl der Unsicherheit bei der Beurteilung der Symptomatologie der Appendizitis, das mit wachsender Erfahrung scheinbar noch erhöht wird, machen es dem gewissenhaften Arzt zur Pflicht, die Grundlagen unseres Urteils und damit auch unseres Handelns am Krankenbett einer prüfenden Kritik zu unterziehen. Stehen wir doch einem Feinde gegenüber, dessen erstes Signalement zuweilen erst zu unserer Wahrnehmung gelangt, wenn er bereits sein Opfer ganz umzingelt hat. Und wie die latent vorgeschrittene Erkrankung — gleichsam mit der „Tücke des Objektes" — sich unserer Erkenntnis ganz entziehen kann, so sehen wir nicht allzu selten wohlausgebildete Formen, welche die Autopsie oder die weitere Erfahrung als harmlose Trugbilder qualifiziert.

Die Ereignisse der letzteren Art, die ich nach den Beobachtungen anderer und nach meiner eigenen Erfahrung hier mitteile, erscheinen mir an und für sich interessant und wissenswert. Schon von dem Gesichtspunkte des Internisten, der ernstlich darauf bedacht sein muß, die Beweiskraft seiner Argumente abzuschätzen und ihre Fehlergrenze zu bestimmen. Eine andere Absicht oder eine „Tendenz", die Indikationsstellung und die Häufigkeit der Operation hier einer Kritik zu unterziehen, liegt mir vollkommen ferne. Ich unterlasse nicht, dies besonders zu betonen, da die Gefahr, mißverstanden zu werden, groß ist.

Ich glaube in meiner spitalsärztlichen und privaten Tätigkeit genügend den Beweis erbracht zu haben, daß ich

bei der Behandlung der Appendizitis eine radikale Auffassung befürworte. Die Appendizitis soll auch weiterhin „dem Chirurgen gehören“ — allerdings nur die Appendizitis, die wirklich eine solche ist.

Ich würde es aber als ein bedauerliches Mißverständnis beklagen, wenn Mitteilungen, wie die vorliegende, an Stelle der bisher oft übermäßigen Furcht die harmlose Sorglosigkeit großziehen würden. Wir sind noch lange nicht soweit gelangt, daß Einzelfakten dieser Art unsere Haltung gegenüber dem Komplex der Appendizitisfrage wirksam und einwandfrei bestimmen könnten. Im Zweifel müßte schon das Gebot der Zweckmäßigkeit unsere Entscheidung im Sinne der ernsteren Auffassung beeinflussen.

Ich möchte mich damit bescheiden, zu einer weiteren Prüfung in dieser Richtung anzuregen, die eine schärfere Umgrenzung der Symptomenreihe der Appendizitis als erstrebenswertes Ziel in Aussicht stellt.

Die entzündlichen Erkrankungen in der Regio ileocoecalis, für welche wir die klinische Bezeichnung der Appendizitis im weitesten Sinne des Wortes gebrauchen, sind in den letzten zwei Dezennien in den Vordergrund des Interesses für die Chirurgen und Internisten gestellt.

Unsere Anschauungen von dem Wesen des Prozesses, von der Aetiologie und der Pathogenese sind durch zahlreiche Arbeiten von Chirurgen und Anatomen wesentlich gefördert worden. Und was für unser Handeln am Krankenbette entscheidend in die Wage fällt — der Einblick in das Gefüge der Veränderungen, von der leichten Appendikularkolik angefangen bis zu den schweren, mit Perforation von Kotsteinen, Abszeßbildung und Gangrän im Wurmfortsatz einhergehenden Prozessen, ist besonders erweitert worden durch die in den letzten Jahren mit immer größerem Nachdruck von seiten der Chirurgen vertretenen und häufiger geübten Frühoperationen im akuten Anfall, so daß die Autopsie in vivo, an deren Bildern Internist wie Chirurg gleichmäßiges Interesse finden müssen, uns in fortlaufender Reihe alle Möglichkeiten für das Zustandekommen dieser so wichtigen Erkrankungsformen illustriert.

Aus der Gruppierung und Aneinanderreihung dieser Operationsbilder haben die modernen Anschauungen über das Wesen, die Entstehung und Behandlung der Appendizitis ihre Grundlagen bekommen. Der nicht selten bei anderweitigen Operationen im Bauchraume erhobene Nebenbefund eines oft vorgeschritten erkrankten Appendix, der vorher keinerlei, oder nur geringfügige Beschwerden verursacht hat, hat bei vielen Chirurgen radikaler Richtung die Anschauung erzeugt, als ob der Appendix für weitaus die große Mehrzahl der Erkrankungen, die sich in der Abdo-

minalhöhle abspielen, verantwortlich sein müsse und es läßt sich nicht leugnen, daß die Erfahrungen der Abdominalchirurgie auch dem diagnostischen Raisonnement des internen Klinikers ihren gewichtigen Einschlag gegeben haben. Ja, wenn wir noch die jüngsten Mitteilungen Rotters[1]) heranziehen, der für das Zustandekommen der Appendizitis nur mikroskopisch wahrnehmbare Veränderungen, Erkrankungen der Lymphgefäße usw. verantwortlich macht, so müssen wir gestehen, daß oft auch Alterationen minimster Natur dazu ausreichen, klinisch nicht unerhebliche Erscheinungen auszulösen; und je mehr sich solche Operationsbefunde häufen, je zahlreicher die Fälle sind, bei welchen die unter Annahme eines Ileus, einer Peritonitis ausgeführte Operation einen wenn auch nur mäßig veränderten Appendix als schuldtragenden Teil aufdeckt, desto weniger wird es uns wundernehmen, wenn allmählich in der Vorstellung der Chirurgen und, von diesen beeinflußt, auch im Gedankengang der Internisten die Bedeutung des Appendix und der von ihm ausgehenden Prozesse einen ganz ungewöhnlichen Platz und Raum einnehmen. Auch heute, in der Aera der radikalen Frühoperation, können wir immer noch erfahren, wie der eine oder andere Fall von chronischer Peritonitis, von abgesackter Abszeßbildung im Peritonealraum, paranephrane, subphrenische Eiteransammlungen, die als schwerer Befund bei operativen Eingriffen unter anderer Voraussetzung sich ergeben, als Folgezustand lang vorher abgelaufener, teils latenter, teils falsch gedeuteter Erkrankungen am Appendix sich herausstellen. Aus solchen Erwägungen heraus kann es uns nicht wundernehmen, daß bei uns Aerzten — vom kranken Publikum will ich vorderhand noch schweigen — sich eine Art Hyperästhesie für alle Vorgänge in der Ileocökalgegend entwickelt hat.

So sind wir täglich geneigt, um ja keinen Fall einer larvierten Appendixerkrankung zu übersehen, Affektionen von unklarer Symptomatologie, die, wie sich nachher öfters herausstellt, ganz anders gearteten Ursprunges sind, auf jene mannigfaltigen Prozesse am Appendix zurückzuführen, in deren Wesen uns die pathologische Anatomie vereint mit der Chirurgie immer tieferen Einblick gewährt hat. Wenn hier diagnostische Versehen und Fehl-

griffe vorkommen und nicht allzu selten sind, so müssen wir uns doch zunächst die Frage vorlegen, ob die Symptomatologie der Para- und Perityphlitis, der Appendizitis, kurz, jenes Komplexes von Veränderungen, welche Lenzmann[2]) mit vielem Rechte mit der allgemeinen Bezeichnung „die entzündlichen Erkrankungen des Darmes in der Regio ileocoecalis" abgehandelt hat, eine scharf umschriebene und gut begrenzte Reihe darstellt.

Allgemein scheint die Ansicht vorzuherrschen, daß die Erkennung der Appendizitis durch den Beginn und Verlauf der Erkrankung, durch den Sitz der Schmerzen, der Resistenz, des Tumors, durch die charakteristischen Anfälle ohne weiteres leicht möglich ist und doch kommen Irrtümer nach dieser Richtung gar nicht selten vor. Schon der erste grundlegende Autor in der Frage der Appendizitis, Sonnenburg[3]) bespricht eingehend das Kapitel der Differentialdiagnose dieser Erkrankung.

Es gehört nicht zu den vereinzelten Beobachtungen, daß Erkrankungen am Appendix und Abszesse, welche aus perforierten Kotsteinen hervorgehen, sich an Stellen entwickeln, die von der typischen Lokalisation auf der rechten Darmbeinschaufel entfernt liegen. Wir wissen aus den bekannten Untersuchungen Curschmanns[4]) über die Anomalien der Lage, Form und Größe des Dickdarmes, daß gewissermaßen ein heterotopisches Auftreten der Appendizitis durch Verlagerung des Cökums seine Erklärung findet. Curschmann beschreibt Fälle, in denen der Appendix besonders verlängert nach links, gegen das linke Hypochondrium zu sich erstreckt und dort fixiert erscheint, so daß Schmerz, Tumor, kurz die Lokalsymptome des appendizitischen Infiltrats im linken Hypochondrium zu suchen sind. Interessanter noch sind die Anomalien, die aus einer Umbeugung und Umknickung des Cökums nach aufwärts resultieren. Ist das Colon ascendens besonders verkürzt, so kann in solchen Fällen der Blinddarm mit dem Appendix dicht am Leberrand, ja selbst unter der Leber sich vorfinden, so daß Appendikularattacken bei der Lokalisation des Schmerzes und der entzündlichen Produkte am Leberhilus das Bild der Gallensteinkrankheit vortäuschen können.

So erzählt Curschmann die Krankengeschichte eines 55jährigen Pastors, der im Jahre 1890/91 Erkrankungen überstand, die unter heftigen Schmerzen in der Lebergegend, Uebelkeit, Erbrechen, mäßigem Ikterus und geringem remittierenden Fieber verliefen und als Gallensteinkolik aufgefaßt wurden. Vier Wochen nach dem zweiten Anfall war die obere Bauchgegend leicht aufgetrieben, die Leber etwas vergrößert, der untere Rand des rechten Leberlappens resistenter als normal. Nach einer sechswöchentlichen Karlsbader Kur subjektives und objektives Wohlbefinden. Im März 1892 dritter, eine Stunde dauernder Kolikanfall mit 24stündiger Empfindlichkeit der Lebergegend, Epigastrium etwas aufgetrieben, Leber mäßig vergrößert, leichter Ikterus. Ruhe, Diät und Neuenahrer Wasser führen sehr bald Besserung herbei. Im September 1892 treten nach einem forcierten Marsch Frösteln, Erbrechen und sehr heftige Schmerzen in der oberen Bauchgegend auf; der Leib meteoristisch aufgetrieben. Perkussion und Palpation höchst empfindlich unter Steigerung des Meteorismus und der Schmerzen. Am fünften Krankheitstag unter dem Bilde der allgemeinen Peritonitis Exitus. Die Sektion ergab das Colon transversum und das S. romanum an normaler Stelle, das kaum 3 cm lange Colon ascendens wird von dem nach oben umgeklappten Cökum überlagert. Das letztere verliert sich hinter dem rechten Leberlappen, der mit seiner unteren Fläche auf ihm sowie auf dem angrenzenden Teil des Colon transversum durch bindegewebige Massen allseitig aufgelötet ist. Zwischen der unteren Fläche des rechten Leberlappens und der hinteren Bauchwand ein mit kotigem Eiter gefüllter Hohlraum. Am Grunde desselben findet sich das Cökum und auf der vorderen Fläche desselben in dicken, grünschwärzlichen Exsudatmassen eingebettet der Processus vermiformis, dessen Spitze blauschwarz, erweicht und perforiert ist. Leber von normaler Größe und Konsistenz, braungelb-blaß; Gallenblase und Gallengänge vollkommen normal, enthalten weder Sand noch Gries.

Einen in diese Kategorie gehörigen Fall, über welchen ich an anderer Stelle berichte, habe ich vor einem halben Jahr an meiner Abteilung beobachtet und ich möchte ganz summarisch nur erwähnen, daß bei diesem Kranken, der nicht zur Operation kam, die Luftaufblähung des Darmes bestätigte, daß — wie ich bereits vorher angenommen hatte — durch kongenitales Fehlen des Colon ascendens die Insertionsstelle des Appendix direkt unter den Leberhilus gerückt war, so daß eine daselbst unter hohem Fieber und

entzündlichen Erscheinungen sich entwickelnde Resistenz mehrere Tage lang die Symptome einer entzündlichen Erkrankung der Gallenwege vortäuschte. Es wird später noch ausführlich davon die Rede sein, wie umgekehrt Erkrankungen der Gallenwege Appendizitis vortäuschen und ich möchte jetzt, nach den Gesichtspunkten, welche für die Differentialdiagnose einer appendikulären Erkrankung in Betracht kommen, jene Möglichkeiten erwähnen, von denen die Autoren allgemein sprechen.

So erwähnt Sonnenburg unter denjenigen Prozessen, welche durch eine Reihe ähnlicher Symptome zur irrigen Diagnose und zur Annahme einer Appendizitis Veranlassung geben können, das Karzinom der Ileocökalgegend. Dabei macht er darauf aufmerksam, daß perityphlitische Exsudate meistens unverschieblich sind, während die Beweglichkeit eines Tumors, der einen von dicken Schwarten umgebenen periappendikulären Abszeß vortäuschen kann, ebenso für die Entwicklung eines Neoplasmas spricht, als die Unmöglichkeit, das Darmrohr durch Insufflation zur Dehnung zu bringen. Während Sonnenburg die Unterscheidung von Appendizitis und Neoplasma des Cökums für leicht durchführbar erklärt, hebt Nothnagel[5]) gerade hervor, wie nur eine sehr sorgfältige Untersuchung bei den hier mitunter erschwerenden Umständen uns vor Irrtümern bewahren kann.

Außer dem Karzinom kommt die solitäre Tuberkulose des Cökums hier in Betracht, die Invagination und Intussuszeption, die zur Formierung umschriebener Tumoren in der Ileocökalgegend führen. Sonnenburg berichtet von einem Fall eines Bauchdeckenabszesses, der Perityphlitis vortäuschte; auch Abszesse, die vom Psoas ausgehen, retrocökale Senkungsabszesse können peri- und paratyphlitische Entzündungsherde vortäuschen.

Reicht ein langer Appendix in das kleine Becken hinunter, so kann es dort zur Entzündung und zu abgesackter Perforation kommen, so daß bei weiblichen Individuen die Unterscheidung von entzündlichen Erkrankungen der Adnexe auf die größten Schwierigkeiten stößt. Doch auch bei normaler Lagerung des Appendix sehen wir häufig

Patientinnen, bei denen auch die exakteste gynäkologische Untersuchung eine bestimmte Aussage darüber, ob die Beschwerden im vorliegenden Fall auf den Appendix oder auf die rechtsseitigen Adnexe zurückzuführen seien, nicht gemacht werden kann. Die Beziehung dieser beiden Gebilde wird trotz der räumlichen Verschiedenheit eine engere durch eine Peritonealfalte, das Ligamentum appendiculo-ovaricum, das nach Clado eine den Appendix und das Ligamentum latum verbindende Duplikatur darstellt. Diese Bauchfellduplikatur enthält nach den Untersuchungen von Waldeyer und Martin[6]) Blut- und Lymphgefäße und es muß bei dieser Gelegenheit daran erinnert werden, daß nach den Anschauungen der Anatomen die geringe Widerstandsfähigkeit des Appendix gegenüber entzündlichen Reizen, die so häufigen Stauungen seines Inhaltes bei Anomalien seiner Insertion, die physiologischen Involutionsvorgänge am Appendix (Ribbert[7]) auf die mangelhafte arterielle Blutversorgung durch eine im Mesenteriolum verlaufende Endarterie zurückgeführt werden. Während nun die genannten Autoren die statistisch geringere Häufigkeit von Appendizitis bei Frauen mit dieser auf dem Wege des genannten Ligamentum appendiculo-ovaricum bewerkstelligten besseren Blutversorgung des Appendix in Zusammenhang bringen, möchte ich an dieser Stelle nicht übersehen, daß gerade wieder die Kommunikation mit den Lymphbahnen des breiten Mutterbandes für das Miterkranken des Appendix bei bestehenden Affektionen in den rechtsseitigen Adnexen eine gewisse Prädilektion schafft. Vielleicht gibt auch diese anatomische Beziehung die Erklärung für die Erscheinung, daß Frauen, die erwiesenermaßen an chronischen Wurmfortsatzerkrankungen leiden, zur Zeit der Menstruation an periodisch wiederkehrenden Schmerzen, Koliken und allen jenen Störungen laborieren, welche den vom Appendix ausgehenden Koliken eigentümlich sind. Es würde zu weit führen, jene Fälle ausführlich zu erörtern, bei denen chronische, durch Jahre sich hinziehende Beschwerden auch dem in der Palpation und Beobachtung erfahrenen Arzt eine differentialdiagnostische Entscheidung zwischen genitaler und intestinaler Provenienz der Beschwerden so schwierig machen.

Unter den vielen Fällen, welche das Bild einer akuten Blinddarmentzündung imitieren können, nennt u. a. Barker[8]) das Hämatom des Ligamentum latum, die Hernia retrocoecalis, geplatzte Pyosalpinx, Massenreduktion einer Hernie, Ovarialtumoren mit Stieldrehung usw.

Während wir früher nur kurz jener Vorkommnisse Erwähnung getan haben, die Erkrankungen des Appendix mit Prozessen an den Gallenwegen in Beziehung bringen, u. zw. in der Weise, daß Dislokationen des Cökums an den Leberhilus uns zu der Annahme verleiten, den Ausgangspunkt der Erkrankung in der Leber zu suchen, möchte ich hier darauf hinweisen, wie häufig umgekehrt die Gallensteinkolik und die entzündlichen Erkrankungen der Gallenblase, der Hydrops der Gallenblase das Symptomenbild der Appendizitis nachahmen können. So erwähnt Naunyn[9]) in seiner „Klinik der Cholelithiasis" die Möglichkeit, daß durch die krankhaft vergrößerte, bis in das rechte Hypogastrium herabreichende Gallenblase das Bild eines para- oder perityphlitischen Exsudats nachgeahmt wird.

A. Huber[10]) beschreibt die Krankengeschichte eines 44jähr. Mannes, bei dem nach Genuß von ungegorenem Most heftige Schmerzen in der Magengegend auftraten. Nach fünf Wochen zweiter Schmerzanfall, der wieder ins Epigastrium lokalisiert wird; kein Erbrechen, kein Ikterus. Nach weiteren vier Wochen dritter Anfall mit Verstopfung einhergehend; bei der Untersuchung deutliche Druckempfindlichkeit in der rechten Darmbeingrube, negativer Palpationsbefund an der Gallenblase und am Magen. Es wird die Diagnose auf Appendizitis gestellt, der Patient verweigert die ihm empfohlene Operation und reist in seine Heimat. Nach wenigen Wochen erkrankt er an typischer Gallensteinkolik mit hochgradigem Ikterus.

Ich möchte bei dieser Gelegenheit einen Fall aus meiner Privatpraxis anführen, den ich mehrere Jahre hindurch verfolgen konnte.

Frau G. T., korpulente Dame in den Dreißigerjahren, kam im Jahre 1898 in meine Beobachtung; sie war damals mehrere Wochen nach einem normalen Puerperium an sehr lebhaften Schmerzen in der Ileocökalgegend erkrankt. Bei der seit Jahren an Konstipation leidenden Patientin war bei mäßiger Temperatursteigerung ein schmerzhafter, weich elastischer, zylindrischer

Tumor in der Ileocökalgegend tastbar. Nach mehrtägiger Bettruhe Rückgang der Resistenz, Besserung der Beschwerden. Die Patientin wurde einem sehr vorsichtigen, diätetischen Regime unterzogen und außerdem wurde auf die Regelung der Darmentleerungen durch Einläufe, späterhin durch vorsichtige Massage besonderes Gewicht gelegt; gegen die mit leichtem Hängebauch komplizierte Enteroptose Verordnung einer Leibbinde. Trotz aller aufgewendeten Mühe konnte ein andauerndes Resultat in bezug auf die Darmfunktion nicht erzielt werden. Die Patientin blieb in meiner regelmäßigen Ueberwachung und im Verlauf der nächsten fünf Jahre, in welche Zeit hinein noch eine normale Schwangerschaft und eine normale Entbindung fällt, konnte ich zu wiederholten Malen Rezidive beobachten, die von kleinen, vorübergehenden Krampfanfällen bis zu mehrtägiger Erkrankung mit den Erscheinungen einer leichten Appendizitis sich steigerten, so daß ich immer die Anschauung vertrat, es handle sich teils um Koliken, teils um wirklich entzündliche Reizung in einem chronisch erkrankten Wurmfortsatz. Regelmäßig war auch das Symptom des gegen den Magen zu vom Mac Burney schen Punkt ausstrahlenden Druckschmerzes vorhanden; die übrigen Gebilde des Bauchraumes zeigten keine Veränderung. Im Winter des Jahres 1902 erkrankte die Patientin plötzlich inmitten des besten Wohlbefindens während sie sich in einer Gesellschaft befand, an heftigen Magenkrämpfen, so daß sie nach Hause gebracht werden mußte. Am nächsten Tage subikterische Verfärbung der Skleren, mäßige Schwellung der Leber, deutliche Schmerzempfindlichkeit in der Gegend der Gallenblase, die bei Druck in die Tiefe des Leberhilus sehr lebhaft wird; die Gallenblase nicht tastbar, das Cökum gebläht, nicht besonders empfindlich, Appendix nicht tastbar. Jetzt tauchte zum erstenmal der Gedanke an eine Erkrankung der Gallenwege auf, die Patientin bekam Karlsbader Wasser. An Stelle einer in Karlsbad selbst für den Sommer projektierten Trinkkur machte die Patientin, die mittlerweile andauernd von Beschwerden gequält war, in der Nähe Wiens eine Karlsbader Trinkkur durch; doch während derselben steigerten sich die Schmerzen zu solcher Intensität, daß sie sich endlich entschloß, einen Chirurgen (Primarius Schnitzler) aufzusuchen, der bei der alsbald im Sanatorium Löw vorgenommenen Operation aus der tief an der unteren Fläche der Leber versteckten Gallenblase mehr als 150 hagelkorn- bis erbsengroße Cholesterinkonkremente entleerte. Glatter Wundverlauf; die Patientin ist seitdem vollständig gesund, hat keinerlei Beschwerden.

Die strenge Kritik dürfte nach den Erfahrungen der letzten Jahre uns bei der Deutung des letztgenannten Falles

gleich mit dem Einwand begegnen, daß möglicherweise der Appendix in diesem Fall auch erkrankt war, was man mit Bestimmtheit nicht ausschließen könne, da eine Autopsie desselben nicht gemacht wurde. Darauf muß ich erwidern, daß die weitere Ueberwachung der Patientin, die nach der Cholezystotomie andauernde vollständige Gesundheit eine solche Annahme zumindest unwahrscheinlich macht.

Bevor ich nun auf andere Beobachtungen dieser Art zu sprechen komme, möchte ich hier jenes wichtigen Kombinationsverhältnisses gedenken, welches so häufig zwischen Prozessen am Appendix und Erkrankungen an den Gallenwegen tatsächlich nachgewiesen wird. Meist waren es Mißerfolge nach Operationen am Appendix, deutliches Hervortreten der Symptome von seiten der Gallenwege, welche bei einem neuerlichen Eingriff das Bestehen von Erkrankungen der Gallenwege mit oder ohne Steinbildung aufdeckten. Wiederholt konnte von einzelnen Chirurgen sub operatione die Anwesenheit zweier getrennter Krankheitsherde an der Leber und am Appendix nachgewiesen und ein kombinierter Eingriff vorgenommen werden. Beobachtungen dieser Art erscheinen in Publikationen der bekannten Gallensteinchirurgen Riedl, Kehr, ferner bei Kümmel, Rotter, Sonnenburg, Brandt, v. Beck, Lindner, La Place und Sendler niedergelegt. In übersichtlicher Darstellung berichtete von französischen Autoren Dieulafoy[11]) über die Assoziation der Appendizitis und Cholezystitis, wobei er nach der Revue der Publikationen deutscher und französischer Beobachter zwei Gruppen herausgreift. Die eine, bei welcher die Appendizitis die primäre Erkrankung ist, die andere, bei welcher die Erkrankung der Gallenblase als Ausgangspunkt für die kombinierten Prozesse angesprochen wird. Ich übergehe hier eine Reproduktion einschlägiger Krankengeschichten; für den ersten Erklärungsmodus könnte man in vielen Fällen die Beobachtung heranziehen, nach welcher der Appendix ziemlich häufig an der hinteren Fläche des Cökums fixiert, in dieser abnormen Lage erkrankt und in dem retrocökalen Zellgewebe Entzündung und Eiterung sich etabliert, welche gegen die Leber zu propagiert wird. Es ist ja bekannt, daß retrocökale Eiterungen, paranephrane und subphrenische Abszesse dieser Art der Propagation ihre

Entstehung verdanken. Eine größere Wahrscheinlichkeit hat jedoch die zweite Erklärung, wonach die dem vorderen Peritonealraum zugewendete Gallenblase als primär erkranktes Gebilde anzusehen ist, so daß die einer Cholezystitis entstammenden Entzündungserreger durch die Wand der Gallenblase hindurch, an der Wand des Colon ascendens dem Cökum entlang an den Appendix gelangen können.

Aus der Krankengeschichte derartiger Fälle geht zur Evidenz hervor, wie bald die auf die Leber, bald die auf den Appendix zu beziehenden subjektiven und objektiven Symptome die richtige Deutung erschweren und ein Hinweis auf diese so wichtige Kombination zeigt uns, daß wir bei der Stellung der Diagnose der Appendizitis Erwägungen solcher Art einzuschalten haben. Doch in den genannten Fällen bestand ja gleichzeitig mit dem Prozeß an den Gallenwegen eine Erkrankung am Appendix; weniger gewürdigt ist die Beobachtung — von der ich bereits früher ein Beispiel angeführt habe — daß die unkomplizierte Cholelithiasis lange Zeit hindurch sowohl im anfallsfreien Intervall, als auch bei den irregulären Attacken ohne Ikterus die klinischen Symptome der Appendizitis derart in den Vordergrund drängen kann, daß diese letzteren das Krankheitsbild ganz beherrschen können.

In manchen Fällen springen die kolikartigen Schmerzen auf den Darm über und produzieren so zeitweise, wenn nervöse Erscheinungen mitsprechen, das bei reinen funktionellen Neurosen des Darmes so häufige Symptom der Schleimkolik. Es alternieren dann die Symptome der letzteren mit ausgesprochenen Blinddarmschmerzen, so daß es manchmal nur einem Zufall, einer genaueren lokalisierenden Betastung, einem interkurrenten leichten Ikterus zuzuschreiben ist, wenn der Ausgangspunkt der Erkrankung in den Gallenwegen gesucht und auch gefunden wird.

Einen hieher gehörigen Fall habe ich seit sechs Jahren in Beobachtung. Es handelt sich um eine sehr nervöse, hochgradig erregbare Dame, die in mittleren Lebensjahren zwei normale Partus überstanden hat; einmal vor Jahren Operation von Rektalfissuren (Prof. Maydl). Als ich die Patientin vor sechs Jahren zum erstenmal zur Untersuchung bekam, bot sie das Bild der nervösen Dispepsie dar, es bestand hochgradige Abmagerung bei

sonst gesunden Organen, Enteroptose. Die Appetenz und Magenfunktion außerordentlich launenhaft, bei zeitweise auftretendem Heißhunger. Nach dem Essen meist Völle, Druckgefühl, Blähung des Magens, das Kolon in seinem ganzen Verlauf druckempfindlich, in der Ileocökalgegend die Wand scheinbar verdickt, am Mc Burneyschen Punkt wechselte lebhafte Schmerzempfindlichkeit mit objektiv nicht nachweisbaren Veränderungen. Am homologen Punkt der linken Seite häufig Druckempfindlichkeit, wobei die Wand der Flexur oft abzutasten ist. Der Stuhl obstipiert, erfolgt nur mit Kunsthilfe; die Stühle mißfärbig, kleinbröcklig, trocken, mit kleinen und größeren makroskopisch sichtbaren Schleimmembranen vermengt.

Wiederholt traten im Anschluß an psychische Erregungen schmerzhafte Attacken auf, welche sich hauptsächlich auf den Unterbauch, die Region des Dickdarmes und Blinddarmes beschränkten; nachher Abgang von Pseudomembranen und größeren Mengen von Darmsand und Darmsteinen (Konkrementen aus phosphor-kohlensaurem Kalk). Dabei bestand Blähung und schmerzhafte Vorwölbung der Cökalgegend. Unter diesen Erscheinungen war die Diagnose einer Neurose des Magens und Darmes sehr naheliegend und ich leitete nebst einer entsprechenden lokalen Behandlung ein roborierendes Ernährungsregime ein. Die Patientin hatte im Sommer und im Herbst des Jahres 1898 eine Karlsbader Trinkkur in Karlsbad und später an einem Landaufenthalt durchgemacht, augenscheinlich mit schlechtem Erfolg, da von dieser Zeit ab die nervösen Beschwerden des Darmes besonders scharf betont waren; auch konnte mit dem sonst bei solchen Neurosen zum Ziel führenden Mastregime nicht reüssiert werden. In wechselnder Intensität schleppten sich die Erscheinungen, unterbrochen von krisenhaften Zwischenfällen der geschilderten Art, durch den Winter des Jahres 1899 hin. Im Februar dieses Jahres trat eine mehrere Tage währende, mit leichter Temperatursteigerung einhergehende Kolik auf. Schon während derselben konnte ich eine intensive Schmerzhaftigkeit im rechten Hypochondrium wahrnehmen, welche ich zunächst auf eine Passagestörung in der Flexura hepatica bezog; doch alsbald lehrte die nähere Untersuchung, daß die Schmerzen von der nicht bloß deszendierten, sondern nachweisbar vergrößerten Leber ausgingen, an deren plump aufgeworfenem rechten Rand in der Tiefe die vergrößerte und schmerzhafte Gallenblase tastbar war. Mit diesem Befund änderte ich das Regime und leitete eine Kur mit Olivenöl ein, unter welcher allmählich 12 facettierte Cholesterinsteine per anum abgingen. Im Verlauf der Wintermonate des Jahres 1899 war die Patientin wiederholt bettlägerig und

kurz nach einer der geschilderten Attacken konnte der zum Konsilium zugezogene Hofrat Neusser die hier geschilderten Befunde bestätigen. Zur Ergänzung muß ich noch bemerken, daß die früher von mir als nervöse Darmkoliken gedeuteten Schmerzattacken der Patientin bereits von früheren Jahren her genau bekannt waren und von zahlreichen Aerzten als Blinddarmattacken aufgefaßt wurden, da die größte Intensität der Veränderungen sich auf die rechte Darmbeingrube konzentrierte. Die Patientin selbst sprach immer nur von ihren Blinddarmschmerzen und bei allen ihren Leiden quälte sie nur die Furcht vor einer Blinddarmoperation. Bei der mit Hofrat Neusser gemeinsam vorgenommenen Untersuchung war ein dem Mac Burney schen Punkt entsprechender schmerzhafter Strang in der Ileocökalgegend tastbar, doch lenkten die als Testobjekte vorliegenden Gallenkonkremente das diagnostische Raisonnement in die richtige Bahn. Unter wiederholten Karlsbader Kuren, entsprechender Ernährung hob sich das Körpergewicht der Patientin zusehends, die Beschwerden schwanden und sie erfreut sich jetzt seit Jahren einer sehr guten Gesundheit; nur zeitweise tritt unter nervösen Erregungen eine vorübergehende, mit Konstipation komplizierte, empfindliche Blähung des Cökums auf, die jedoch unter entsprechender Behandlung bald schwindet. Sonst ist die Ileocökalgegend schmerzfrei, so daß heute die Annahme eines mit der Gallensteinkrankheit assoziierten Appendixprozesses jeder Wahrscheinlichkeit entbehrt.

Einen ganz analogen Fall konnte ich im vergangenen Jahre bei einer auswärtigen Patientin, Frau M. B. aus Belgrad, mehrere Monate hindurch verfolgen. Auch hier gelang es mittels der Olivenölkur, obwohl palpable Veränderungen an den Gallenwegen nicht ersichtlich waren, durch Abgehen zahlreicher Cholesterinkonkremente die auch von den heimischen Aerzten gestellte Diagnose der Gallensteinkolik zu verifizieren. Der Verlauf der Krisen bei der nicht minder nervösen Dame war ein dem vorgenannten Fall analoger und das Charakteristische dieses Falles liegt darin, daß sich regelmäßig bei größeren und kleineren Schmerzattacken die Schmerzen und die objektiv nachweisbaren Veränderungen auf den Mc Burney schen Punkt und die Ileocökalgegend konzentrierten, so daß die Kranke erst nach dem wiederholten Abgang von Konkrementen allmählich von ihrer Vorstellung, daß sie an einer Blinddarmerkrankung leide, abgebracht werden konnte. In welcher Weise in diesem sowie in anderen Fällen bestimmte auslösende Ursachen für die zeitweilige Schmerzhaftigkeit in der Ileocökalgegend mitspielten, soll später noch erörtert werden.

Auch ein dritter Fall, den ich ambulatorisch verfolge, gehört hieher: Karl B. (Baden bei Wien), der an chronischer

und hartnäckiger Obstipation leidet und bei dem eine konstante Empfindlichkeit sowie das Lokalgefühl in der Blinddarmgegend sich zu lebhaften, am Appendix lokalisierten Schmerzen anfallsweise steigern. Die Leber ist andauernd vergrößert und, wenn Meteorismus fehlt, die Gallenblase als prominenter schmerzhafter Tumor tastbar, der Mac Burneysche Punkt sehr empfindlich. Während einer größeren fieberhaften Attacke vor $1^1/_4$ Jahren stellte, wie mir der behandelnde Arzt Dr. Schreiber mitteilte, der zu Rate gezogene Dr. Josef Breuer die Diagnose einer Cholezystitis. Als chronische Form dieser Erkrankung fasse ich auch diesen Fall auf, obwohl hartnäckige Obstipation und konstante Schmerzhaftigkeit am Appendix im Vordergrund der Beschwerden stehen.

Ueber ähnliche Fälle berichtet unter anderem auch A. Huber.

In einer zweiten bemerkenswerten Gruppe von Fällen wird das Bestehen einer Appendizitis vorgetäuscht durch Erkrankungen der Niere u. zw. durch die Nierensteinkolik. Es ist eine schon den alten Aerzten bekannt gewesene klinische Erfahrung, daß die Nierensteinkolik einen irregulären Verlauf darbietet, so daß die in solchen Fällen atypisch ausgebildete Form der Beschwerden Affektionen anderer Art, zum Beispiel Ileus, vortäuscht. (Siehe auch Sternberg.[12]) Wenn nun bei kurz dauernden Anfällen oder abortiver Entwicklung der Symptome die Erkrankung ihren Abschluß findet, ohne daß durch den Abgang von Nierensand oder Nierensteinen, resp. durch adäquate Veränderungen des Urins (Hämaturie) die wahre Ursache der Beschwerden zu unserer Kenntnis gelangt, so ist es einleuchtend, daß diese schmerzhaften Ereignisse nicht selten auf einen anderen Ausgangspunkt bezogen werden.

Aus den Beobachtungen der letzten Jahre möchte ich fünf Fälle anführen, bei welchen die für gewöhnlich auf eine Erkrankung des Appendix bezogenen Lokalsymptome durch Nierensteinkoliken produziert wurden.

1. Dr. A. R., gestorben im Jahre 1897, bei dem im Verlauf einer durch viele Monate sich hinziehenden Myokarditis plötzlich unter heftigen Schmerzen und leichten Okklusionserscheinungen intensive Druckempfindlichkeit in der Ileocökalgegend ohne Fieber auftrat. Der Patient gab an, wiederholt in früheren Jahren an

ähnlichen Attacken gelitten zu haben, die regelmäßig durch Karlsbader Trinkkuren beseitigt wurden. Ich befürchtete Appendizitis, welche der zu Rate gezogene Hofrat Nothnagel nicht bestätigen konnte. Nach protahierten warmen Bädern und Narkotizis erfolgte der Abgang eines dünnwalzigen, einen Ureterausguß imitierenden Konkrementes; vollständiger Nachlaß der Beschwerden.

2. Frau A. H. leidet seit Jahren an Kreuzschmerzen, Obstipation, Abgang von Sand und Oxalaten. Gegen diese, immer als Nierensand gedeuteten Beschwerden gebrauchte die Patientin seit Jahren die Trinkkur in Wildungen. Eine das Rektum abknickende, fixierte Retroflexion des Uterus wird von Hofrat Schauta durch Verkürzung der Ligamente operativ behoben. Trotzdem sind bei der weiteren Beobachtung die früheren Beschwerden, die sich klinisch hauptsächlich in Kreuz- und Ileocökalschmerzen manifestierten, periodisch wieder aufgetreten und waren fast regelmäßig durch den Abgang größerer Mengen gröberen, aus Uraten und Harnsäure bestehenden Nierensandes charakterisiert.

3. Dr. J. B., Rechtsanwalt, der wegen Cor adiposum in meiner Beobachtung steht, leidet an Stuhlträgheit. Im Winter des Jahres 1902 plötzlich mitten im besten Wohlbefinden sehr schmerzhafte Krämpfe im Bauch; alsbald berufen, konstatierte ich bei fieberfreiem Verlauf, mäßig geblähtem Abdomen eine intensiv schmerzhafte, strangförmige Resistenz in der Ileocökalgegend; Brechreiz, Aufstoßen, Oligurie. Ich konnte den Patienten, der Befürchtungen wegen einer „Blinddarmerkrankung" hegte, da ich trotz des Symptomenbildes eine solche ausschloß, beruhigen. Unter krampfstillenden Mitteln, lokaler Wärmeapplikation, reichlicher Flüssigkeitszufuhr erfolgte am nächsten Tage Abgang einer größeren Menge von Nierensand mit einzelnen gröberen Grieskörnchen, eine vorher nie beobachtete Erscheinung. Damit schwanden alle Symptome.

4. Fräulein J. S., bei der im Sommer 1903 von dem Urologen Dr. Schlifka Nierenkoliken mit Ausstoßung eines phosphorsauren Kalkkonkrementes beobachtet wurden, leidet im Winter des Jahres 1904 an wiederholt auftretenden, mit Obstipation komplizierten kolikartigen Bauchschmerzen von kurzer Dauer; in den Stühlen Pseudomembranen. Die Ileocökalgegend sehr schmerzhaft, Cökum gebläht, Uterus leicht deszendiert, Sphinkter ani kontrakt, der Harn trüb, hoch gestellt, von Eiweiß frei, enthält vereinzelte Leukozyten, zahlreiche Oxalate. Die Beschwerden werden als Nierensteinkoliken gedeutet und nach einer im Sommer desselben Jahres in Karlsbad vorgenommenen Trinkkur vollständig behoben.

5. General v. S. hat wiederholt vor Jahren wegen Nierenkoliken, in Karlsbad Trinkkuren gebraucht, wobei Nierensand und ein kleines harnsaures Konkrement abging. Er konsultiert mich im Juni 1904. Ab und zu treten Erbrechen, dispeptische Erscheinungen auf, die mehrere Tage anhalten; zur Zeit bestand intensiver Ileocökalschmerz. Unter Karlsbader Wasser und Behandlung der spastischen Erscheinungen baldige Heilung.

Mehrere andere Fälle dieser Art übergehe ich.

In der Regel wird die Fehldiagnose, resp. die Verwechslung der Nierensteinkolik mit der Appendizitis zunächst zurückzuführen sein auf die in der Ileocökalgegend lokalisierten Störungen, von welchen wir als die wichtigste den Ileocökalschmerz nennen müssen. Daß dieser nicht immer auf den Appendix zu beziehen ist, wurde ja bereits erwähnt. Bei der Nierensteinkolik dürfte der Schmerz, der sich vom Nierenbecken den Ureteren entlang fortpflanzt, entweder in die Ileocökalgegend projiziert und exzentrisch lokalisiert werden, oder es besteht neben dem Schmerz auch eine tastbare, walzige Verdickung, die als kontrahierter Ureter anzusprechen ist. In seiner „Darstellung der Nierenkrankheiten“ macht z. B. Senator[13]) in einer kurzen Bemerkung darauf aufmerksam, daß ein verdickter Processus vermiformis nicht immer von einem verdickten oder kontrahierten Ureter zu unterscheiden sei. Es soll später davon die Rede sein, in welcher Weise die in solchen Fällen so häufig nachweisbare Blähung und schmerzhafte Spannung des Cökums zu erklären ist.

Eine kurze Bemerkung noch, daß nämlich auch die Bleikolik die Symptome der Appendizitis vortäuschen kann, wie u. a. an der Hand zweier Fälle Apert[14]) in der „Société médicale des Hôpitaux de Paris“ berichtet.

Von einer mehr harmlosen Erkrankung des Darmes ist es bekannt geworden, daß sie mitunter die Erscheinungen der Appendizitis nachahmen kann. Es sind dies die Darmschmarotzer, speziell der Oxyuris vermicularis. So wie in den letzten Jahren wiederholt Fälle beschrieben wurden, z. B. von Genser[15]) in Wien, bei welchen Oxyuris im Appendix angetroffen, als Erreger wirklicher Appendizitis anzusprechen waren, so sind andererseits als nicht seltenes Symptom dieser Erkrankung Ileocökalschmerzen anzutreffen, welche flüchtig, vorübergehend sind und mit der

Abtreibung der Parasiten bald schwinden. Auf die Möglichkeit der Verwechslung solcher Fälle mit der Appendizitis wegen des so häufig zu beobachtenden Cökalschmerzes hat bereits Boas[16]) hingewiesen. Ich habe wiederholt dieses Symptom bei den zahlreichen Fällen von chronischer Oxyuriserkrankung, die ich zu sehen bekomme, wahrgenommen und erst vor kurzem brachte mir die Mutter eines neunjährigen Knaben einen Spulwurm, mit dessen Abgang lebhafte, nach einem Jahr neuerlich rezidivierende Koliken und Ileocökalschmerzen vollständig behoben waren. Die Besprechung der Literatur dieses Gegenstandes findet sich in der Publikation von A. Schiller.[17])

In einer jeden Zweifel ausschließenden Weise wird es manchmal offenkundig, daß eine, die Symptome und den Verlauf der Appendizitis darbietende Erkrankung mit einer Affektion des Appendix in gar keinem Zusammenhang steht, wenn die Exstirpation des Wurmfortsatzes statt der erwarteten Erkrankung vollkommen normale Verhältnisse aufdeckt. Solche Ereignisse wären zweifellos bekannter, wenn alle Chirurgen sich entschließen würden, von derartigen, wie wir sehen, sehr verzeihlichen Fehldiagnosen zu berichten; bereits ist eine kleine Reihe derartiger Beobachtungen bekannt geworden und nicht zuletzt sind es einige markante, schon vor Jahren gemachte Beobachtungen aus meiner eigenen Praxis, welche meine Aufmerksamkeit auf diese Pseudoappendizitis par excellence gelenkt haben. Schon in den Zusammenstellungen einzelner Chirurgen wurde unter anderem hervorgehoben, daß in einer gewissen Zahl von operierten Fällen ein Mißverhältnis zwischen der Größe der Beschwerden und der Intensität der aufgedeckten Veränderungen am Appendix besteht. So berichtet z. B. Mayer,[18]) wie ich der verdienstvollen Arbeit Küttners[19]) entnehme, unter dem Titel: „Peut-on conclure, entre deux crises d'appendicite, de l'état général subjectif du malade à l'état probable de l'appendice?“ über 10 von 75 Fällen, bei welchen nur minimale Veränderungen vorhanden waren, darunter 6 Fälle, bei welchen der Appendix kaum, einmal gar nicht verändert angetroffen werden konnte.

Die erste hiehergehörige Mitteilung stammt von Nothnagel,[20]) der im Jahre 1899 unter dem Titel

„Pseudoperityphlitis", die Krankheitsgeschichte eines 20-jährigen, neuropathisch belasteten Mannes mitteilt, bei welchem unter Schmerzen in der rechten Darmbeingegend in der Gegend des Wurmfortsatzes ein längsovaler, walnußgroßer Tumor zu fühlen war. Patient war afebril, hatte 72 Pulsschläge.

Bei der Operation wurde der Wurmfortsatz auch mikroskopisch vollkommen normal befunden. Zwei Jahre nach dieser Operation wiederholte sich der Schmerz in der rechten Seite, wobei aber nur Hyperästhesie der Haut und Druckschmerz in der Ileocökalgegend konstatiert wurden. Ueber einen Tumor berichtet die Krankengeschichte nicht. Nach 14 Tagen Heilung unter Faradisation.

K ü t t n e r, welcher der Frage der Pseudoappendizitis die erste größere, zusammenhängende Darstellung gewidmet hat, dessen Erklärung für das Zustandekommen der hier herangezogenen Veränderungen ich mich nach meinen Beobachtungen vollständig anschließen kann, berichtet über 3 Fälle, bei welchen die in der Klinik von v. B r u n s vorgenommenen Operationen der supponierten Appendizitis auch mikroskopisch vollständig intakte Wurmfortsätze ergaben.

Klinisch war bei dem ersten Fall ein Jahr vorher Ileocökalschmerz und leichtes Fieber vorangegangen, bald darauf eine zweite schwerere Attacke mit Fieber und heftigen Schmerzen, vor der Operation keine Resistenz, nur deutliche Druckempfindlichkeit am Mac B u r n e y schen Punkt.

Bei dem zweiten Falle bestanden während der letzten sieben Jahre von Zeit zu Zeit wochenlang anhaltende Schmerzen in der rechten Bauchseite, besonders häufig während einer interkurrenten Schwangerschaft; chronische Obstipation. Vor der Operation Druckempfindlichkeit in der Ileocökalgegend, man fühlt deutlich einen wurstförmigen Darmteil.

Im dritten Fall während der Kindheit Ulcussymptome, Obstipation. Im Verlauf der wegen einer supponierten Magenaffektion eingeleiteten Spitalsbehandlung plötzlich 39·1°, Druckempfindlichkeit in der Ileocökalgegend, 14.000 Leukozyten, remittierendes Fieber, Schüttelfrost; an einem der folgenden Tage schmerzhafte, walzenförmige Resistenz in der Ileocökalgegend.

Ueber die Schlußfolgerungen K ü t t n e r s möchte ich dann im Zusammenhang mit der Erörterung meiner Fälle sprechen.

Eine bemerkenswerte Beobachtung aus meiner persönlichen Erfahrung betraf eine junge Frau, welche im Sommer des Jahres 1898 in Behandlung kam. Es handelte sich um eine sonst gesunde, seit früher Jugend sehr nervöse Frau in den Zwanzigerjahren, die bereits seit längerer Zeit an Verdauungsbeschwerden verschiedenster Art gelitten hatte. Der Appetit war gut, doch stellten sich öfters Erscheinungen von Völle, Magendruck ein, Gefühl von Unruhe im Darm bei Neigung zur Obstipation. Weder die Untersuchung der inneren Organe noch die des Abdomens ergab abnorme Verhältnisse. Gelegentlich erzählte die Kranke, daß sie bereits in ihrer Mädchenzeit wiederholt an heftigen Schmerzen über dem rechten Poupartschen Band gelitten habe; über die Bedeutung dieser Stelle war Patientin nicht informiert und auch meinerseits wurde nie eine auf Blinddarmerkrankung zu beziehende Aeußerung gemacht. Neben diesen somatischen Symptomen beschwerte sich die Patientin über nervöse Erscheinungen verschiedenster Art, die auch auf die psychische Sphäre, unmotivierten Stimmungswechsel, melancholische Depressionen, mangelnde Lebenslust sich beziehen. Die zweifellos vorhandene Atonie des Darmes wurde einer eingehenden Behandlung unterzogen und während der ersten zwei Jahre brachte Sommeraufenthalt im Gebirge regelmäßig eine bedeutende Besserung mit Nachlaß aller Erscheinungen. Im Herbst des Jahres 1901 neuerlich schlechtes Aussehen, dyspeptische Erscheinungen; dabei lokalisierten sich zum erstenmal sehr lebhafte Schmerzen in der Ileocökalgegend, die ohne Fiebererscheinungen Wochen hindurch anhielten. Wiederholt glaubte ich einen dem Appendix entsprechenden, federkieldicken Strang zu tasten; da die Symptome wechselten und im ganzen sich eine suggestive Beeinflußbarkeit zeigte, bewahrte ich eine zuwartende Haltung, nicht ohne eine Reihe namhafter Aerzte zu Rate zu ziehen, von denen jedoch die Notwendigkeit eines operativen Eingriffes zunächst nicht zugegeben wurde.

Im Winter 1901 wurde ich plötzlich in ein befreundetes Haus der Patientin berufen, weil die Patientin dort, mitten im besten Wohlbefinden, unter starken krampfartigen Bauchschmerzen und Brechreiz so unwohl geworden war, daß sie sich zu Bette legen mußte. Ich konstatierte eine mäßige Temperatursteigerung (38·4°), walzenförmige, intensiv schmerzhafte Resistenz in der Ileocökalgegend, Harnretention bei ausgesprochenem Blasentenesmus. Die Patientin wurde unter Vorsichtsmaßregeln mittels Wagens in ihre Wohnung befördert, wobei sie große Schmerzen litt und über starke Uebelkeiten klagte. Der gleiche Befund hielt noch am nächsten Tag an, so daß ich die Diagnose einer Exazerbation

einer chronischen Appendizitis der Familie der Kranken mitteilte. Der neuerlich berufene Chirurg Prof. Hochenegg sah die Kranke bereits nach Abklingen der akuten Symptome am dritten Krankheitstage und erklärte sich mit der Vornahme einer Operation einverstanden. Dieselbe wurde alsbald im Sanatorium Löw vorgenommen und ergab einen freien, kurzen, nicht verdickten, in seinen Insertionsverhältnissen vollkommen normalen Appendix, dessen Lumen und Schleimhaut vollkommen intakt waren; auch am Genitale und den Adnexen keine Veränderung. Nach 14 Tagen glatte Heilung; die Patientin befindet sich seitdem vollständig wohl und hat keinerlei Beschwerden. —

Fräulein v. M. wurde am 21. April 1902 von Herrn Dr. Moritz Hoffmann an mich gewiesen. Sie gab an, daß sie im Dezember wegen Blinddarmentzündung operiert worden war. Der Liebenswürdigkeit des Herrn Primararztes Priv.-Doz. Dr. Frank verdanke ich die folgenden Daten aus der Krankengeschichte der Patientin während ihres Aufenthaltes an der chirurgischen Abteilung. Patientin hatte die Angabe gemacht, daß sie bis vor acht Wochen stets gesund gewesen war; seit dieser Zeit bestehen dumpfe Schmerzen in der rechten Darmbeingrube, die in ihrer Intensität wechseln. Hartnäckige Obstipation, Stühle konnten nur durch Irrigation oder Abführmittel erzielt werden; Fieber bestand nicht. Der Status praesens konstatierte bei einem gut genährten, kräftigen Individuum normale Verhältnisse an Herz und Lungen. In der rechten Fossa iliaca ist eine Resistenz zu tasten, Gurren. Am 30. Dezember 1901 radikale Operation in Narkose; dieselbe ergibt einen völlig normalen Befund am Appendix. Am 14. Januar wird die Patientin geheilt entlassen. Seither klagt sie immer noch über dieselben Schmerzen wie vor der Operation, welche sich namentlich um die Zeit der Menstruation herum beträchtlich steigern; der Stuhl ist andauernd obstipiert, Patientin mager, blaß; bei der von mir vorgenommenen Untersuchung finde ich Lunge und Herz gesund; das Epigastrium etwas eingesunken, beide Nieren sind stark gesenkt und beweglich. Das Kolon im ganzen Verlauf ausgedehnt, mit Gas gefüllt. In der Ileocökalgegend, in der Umgebung der glatten Narbe tastet man das geblähte und an der Bauchdecke sich abkonturierende Cökum, das resistent und intensiv druckempfindlich ist; Hämorrhoidalknoten. Die Patientin wird einer Ruhekur bei vorsichtiger Ernährung und einer Behandlung mit Oelklystieren unterzogen. Die schmerzhafte Resistenz in der Ileocökalgegend ist in den nächsten Wochen noch vorhanden; es besteht außerdem eine Empfindlichkeit längs des ganzen Kolon, Schmerzen im Rektum. Nach Applikation von Belladonnasuppositorien und Thermophor aufs Abdomen ver-

ringern sich die Schmerzen bedeutend, die Ileocökalgegend wird abgeflacht, kaum schmerzhaft; es stellen sich breiige Stuhlentleerungen ein. Am 22. Mai notiert die Krankengeschichte abermals schmerzhafte Dehnung in der Cökalgegend (Distensio coeci), äußere Hämorrhoidalknoten, Sphinkterkrampf. Im Monat Juni kam es wiederholt zur Ausstoßung von Schleimgerinnseln in den Stühlen, Pseudomembranen. Während der Sommermonate begibt sich die Patientin auf meinen Rat in hydriatische Behandlung. Am 17. September stellt sich die Patientin vor; selbe sieht ziemlich gut aus, ihr Befinden war während des ganzen Sommers ein sehr befriedigendes. Sie war schmerzfrei, hatte regelmäßige Entleerungen, das Cökum ist kontrahiert, nicht empfindlich; Colon descendens und oberer Flexurschenkel etwas empfindlich; Traubenkur, Belladonnazäpfchen. Genitalbefund (Dr. Hoffmann): Uterus antevertiert und anteflektiert, etwas dextroponiert. Während des folgenden Jahres war regelmäßig nach Erschöpfung oder Ermüdung eine geringe Verschlechterung zu konstatieren. In welcher Weise bei der außerordentlich nervös erregbaren Kranken psychische Vorgänge ihren Zustand beeinflußten, konnte ich bei zwei deutlichen Rückfällen konstatieren, welche im Anschluß an schwere Gemütserregungen (Tod von Verwandten) sich einstellten. Diese zeitweiligen Rückfälle machten eine Behandlung mittels Darmbougierung notwendig, unter welcher eine vollkommene Regelung der Stuhlentleerungen und Schwinden aller Erscheinungen konstatiert wurde. Seit den letzten eineinhalb Jahren fühlt sich die Patientin sehr wohl und hat keine auf das Abdomen gerichteten Beschwerden. —

Fräulein Regine L. aus Mähren konsultiert mich im Mai 1901. Sie leidet seit eineinhalb Jahren an Kardialgien an einer bestimmten Stelle im Epigastrium, Fluor. Der zu Rate gezogene Gynäkologe (Primarius Dr. Fleischmann) findet: Epithel-Desquamation, Catarrh ex masturbatione. Der Appetit der Patientin ist schlecht, sie leidet an hartnäckiger Obstipation. Bei der hochgradig schwerhörigen Patientin, die abgemagert ist, findet sich der Mac Burneysche Punkt sehr schmerzhaft, daselbst ein verdickter Darmteil zu tasten. Cökum dilatiert. Da Appendikularkoliken vermutet werden, empfehle ich ein entsprechendes diätetisches Regime und Spülungen mit Karlsbader Wasser. Am 9. Juli stellt sich die Patientin gebessert vor. Die früher tastbare Verdickung in der Cökalgegend ist geschwunden, dagegen der Druckschmerz daselbst sehr ausgesprochen, strahlt gegen den Magen zu aus. Neben der schweren Neurasthenie, gegen welche ich Teilwaschungen und Fellows' Sirup empfehle, wird die Annahme einer chronischen Appendizitis aufrecht er-

halten. Am 7. September suchte mich die Patientin wieder wegen starker Kolikschmerzen auf. Das Cökum ist gebläht, der Appendix scheinbar verdickt, sehr schmerzhaft; Darmspülungen, Thermophor. In meiner Weisung an den behandelnden Arzt empfehle ich, falls nach Ablauf einer dreiwöchentlichen Behandlung merkliche Besserung nicht eintritt, die Operation. Dieselbe wird am 12. November 1902 von Herrn Regierungsrat Gersuny im Rudolfinerhaus vorgenommen; der im Protokoll verzeichnete Befund am Appendix lautet: Distales Ende kolbig verdickt, hypertrophisch, kleiner Granulationskopf (alte Perforation?). — Am 22. Januar 1903 stellt sich die Patientin wieder vor. Sie hat seit 14 Tagen wieder starke Schmerzen in der Ileocökalgegend, das Cökum ist gebläht, sehr schmerzhaft, Rektum frei; an der Leber keine nachweisbaren Veränderungen. Patientin erhält Auswaschungen des Darmes und Brom. Nach Schwinden der Schmerzen reist sie in ihre Heimat. Laut wiederholt eingezogener Erkundigungen ist jedoch ihr Zustand genau wie vor der Operation geblieben. Sie leidet an denselben Schmerzen unter nämlicher Stuhlträgheit, so daß die Angehörigen der Kranken die Auffassung vertreten, ihr Leiden gehe aus ihrer wegen ihres körperlichen Gebrechens in sich gekehrten Gemütsstimmung hervor. —

L. S. (8. April 1904). 31jähriger junger Mann, leidet an Koliken, Krämpfen im Bauch, die von der rechten Seite ausgehen; Aufstoßen, Obstipation abwechselnd mit Diarrhöe. Wiederholt Abgang von Schleim in größeren Klumpen; zweimal treten starke Blutungen ein, es entstehen Schmerzen und Krämpfe im Mastdarm. Dieselben Erscheinungen bestanden bereits seit dem Jahre 1900. Es wurde, obwohl nie Fieber auftrat, Appendizitis diagnostiziert, wegen welcher am 19. Januar von Regierungsrat Gersuny die Operation vorgenommen wurde. Das Protokoll, das mir freundlichst zur Verfügung gestellt wurde, notiert: Verkürzter Processus, abgeknickt, leicht vorziehbar. Patient ist kräftig, gut genährt, innere Organe gesund. Druckschmerzhaftigkeit längs des ganzen Kolon, Druckpunkt in der Ileocökalgegend, das Rektum stark kontrahiert, wiederholt Abgang von Membranen. Patient fühlt sich durch das Ergebnis der Operation nicht befriedigt, da ihn genau dieselben Erscheinungen wie vor der Operation quälen. Bei der Probespülung (April 1904) konstatiere ich kleinbröckelige Stuhlreste, ziemlich viel Schleimmembranen; objektiv Chorde colique transverse. Diagnose: Spastische Konstipation, Colica mucosa. Auf Spülungen, vegetabilische Diät, Pyramidonzäpfchen und Bougierung wesentliche Besserung. Die Behandlung muß, da Patient verreist, vorzeitig abgebrochen werden.

Aehnliche Fälle könnte ich noch einige anführen. Sie verdienen samt und sonders meiner Ansicht nach die Bezeichnung der Pseudoappendizitis; einmal, weil den mitunter ausgeprägten klinischen Symptomen, als deren Grundlage gemeinhin eine Appendixerkrankung angenommen wird, keine entsprechende nachweisbare Erkrankung am Appendix gegenüberstand.

Hier muß ich einige Bemerkungen einfügen, welche für manchen die bedingungslose Negierung eines reellen Krankheitssubstrates am Appendix einschränken könnten. Es ist vor allem auf Grund der Befunde Aschoffs und der jüngst publizierten Fälle von Rotter die Forderung erhoben worden, auch jene leichten, nur mikroskopisch nachweisbaren Erkrankungen in der Submukosa und in dem Lymphapparat des Appendix für das Bestehen eines krankhaften Prozesses am Wurmfortsatz mitverantwortlich zu machen. Nach dieser Richtung wurde in den genannten Fällen nicht gefahndet, doch erscheint es mir a priori recht zweifelhaft, daß ein auf Jahre sich erstreckender, wenn auch in bloß mikroskopisch nachweisbaren Bahnen sich bewegender Prozeß, schließlich so geringe Residuen zurücklassen sollte, daß ein solcher Appendix makroskopisch sich von einem normalen in nichts unterscheidet. Durch persönliche Mitteilung mancher Chirurgen habe ich auch erfahren können, daß sie tatsächlich zu wiederholten Malen von der Geringfügigkeit der angetroffenen Veränderungen überrascht, anfangs zur Annahme neigten, daß in den entsprechenden Fällen eine Appendixerkrankung vielleicht gar nicht vorgelegen habe; doch habe sich hinterher — so teilte mir ein sehr namhafter und auf diesem Gebiete sehr erfahrener Chirurg mit — gezeigt, daß die Resultate der Operation in bezug auf das Wohlergehen der Patienten so dauernde und günstige seien, daß daraus allein schon die Berechtigung des Eingriffes hervorgehe.

Darauf muß ich erwidern, daß in der heutigen Aera der expansiven Tätigkeit der Chirurgie Suggestiverfolge des Messers doch nicht mehr so selten sind. Als solchen Suggestiverfolg der Operation möchte ich den günstigen Effekt im Fall 1 auffassen. Was nun den Fall 2 und 3 betrifft, so führen uns die Befunde, die den autoptischen Nachweis er-

bringen sollen, daß hier eine Appendixerkrankung vorgelegen habe, dazu, ein Wort über die anatomischen Grundlagen der Appendizitis zu sprechen. Aus den zahlreichen Arbeiten der letzten Jahre über diesen Gegenstand möchte ich zwei herausgreifen, die von Lanz[21]) und von Hansemann.[22]) Und ich gebe ohne weiteres zu, daß Anomalien minimster Natur in bezug auf die Blutversorgung, auf die Längen- und die Ansatzverhältnisse des Mesenteriolum, Abnormitäten in der Ausbildung der Gerlachschen Klappe, die Lage sowie die Länge und die Insertionsverhältnisse des Appendix, Abnormitäten im physiologischen Obliterationsvorgang (Beginn am proximalen Ende), Störungen in dem Zirkulationsverhältnis zwischen Appendixlumen und Cökallumen bereits greifbare Grundlagen bilden können für Kolik am Wurmfortsatz, für die Entwicklung von Stauungen und Hydrops des Processus vermiformis oder überhaupt für häufig wiederkehrende Schmerzen und Beschwerden, welche wir in das Register der Appendixerkrankungen einreihen. Es kann verständlich sein, daß solche Veränderungen, im geringen Grade ausgebildet, längere Zeit hindurch bestehen, daß sie zur Entwicklung akuter, vielleicht bedrohlicher Zufälle führen, die sich jedoch rasch wieder zurückbilden, so daß trotz anamnestisch nachweisbarer Häufung solcher Attacken anatomisch erkennbare Residuen einer tiefergreifenden Entzündung noch nicht ausgebildet sind, d. h. mit anderen Worten, man muß zugeben, daß auch derartige, auf den ersten Blick geringfügig scheinende Anomalien, wenn ihr Vorhandensein an einem operativ entfernten Appendix nachgewiesen wurde, die Erklärung abgeben können für Krankheitserscheinungen, welche die Operation veranlaßten. Nicht verständlich aber ist es oder es geht vielmehr nicht an, alle diese Veränderungen weiterhin als das kausale Moment für die Ausbildung der ante operationem als Appendizitis gedeuteten Erkrankung anzusehen, wenn alle oder die größten Störungen, wie dies in unseren Fällen so regelmäßig eintraf, den Akt der Operation solange noch überdauern. Man mag noch so liberal sein in der Deutung der anatomischen Befunde am Appendix, man wird darüber nicht hinauskommen, daß wir mit gutem Recht verlangen dürfen, daß mit der radikalen Entfernung des

Krankheitserregers auch die Erkrankung zum Abschluß komme. Durch solche, die wahren Operationsresultate längere Zeit nach dem Eingriff kontrollierende Beobachtungen werden die anatomischen Grundlagen der Appendixerkrankungen schärfer gedeutet und in ihrer pathogenetischen Stellung präziser charakterisiert, als durch noch so sinnreiche Untersuchungen und Versuche.

Cessante causa, cessat effectus; und in diesem Sinne muß ich trotz des für manchen vielleicht maßgebenden Befundes am Appendix auch die Fälle der zweitgenannten Kategorie in das Gebiet der Pseudoappendizitis einreihen.

Was bildet also — diese Frage drängt sich uns auf — den Grund für diese Divergenz zwischen klinischem Raisonnement und dem durch unsere Therapie gewonnenen Dauererfolg? Worin ist die wesentliche Erklärung solcher Vorkommnisse zu suchen? Einmal zweifellos in der Mehrdeutigkeit der klinischen Symptome, welche uns für die Annahme einer Appendikularerkrankung maßgebend sind; oder aber wir müssen den Grund für solche wenig befriedigende Resultate der Radikaloperation, die schließlich auch ein Licht werfen auf die Schwierigkeit oder die Berechtigung der Indikationsstellung überhaupt, darin suchen, daß es Fälle gibt, bei denen die ganze Reihe der für einen Appendixprozeß charakteristischen Beschwerden und Störungen von der Erkrankung des Appendix unabhängig sind, daß sie bestehen, gleichviel, ob der als schuldtragender Teil angesehene Wurmfortsatz vorhanden oder bereits entfernt ist. Dies führt uns zur Würdigung der einzelnen Symptome der Appendizitis, resp. zur Schwierigkeit der Diagnose dieser Erkrankung.

Bevor ich diese Frage erörtere, muß ich ausdrücklich betonen, daß von dieser Diskussion die akute, entzündliche, mit hohem Fieber, nachweisbarer Geschwulstbildung einhergehende, unter dem vulgären Namen der Perityphlitis bekannte Erkrankung ausgeschlossen erscheint. Für das grobe, ziemlich scharf umgrenzte klinische Bild dieser Erkrankung kommen Mißdeutungen oder Verwechslungen kaum so leicht in Betracht. Den Vorwurf für die in diesen Zeilen besprochenen Verhältnisse bildet die chronische Form der Appendizitis, welche hervorgeht

aus einem oder mehreren Anfällen akuten Charakters, resp. jene Veränderungen am Appendix, die im latenten Stadium dem Träger oft nur vorübergehende oder gar keine Krankheitserscheinungen bringen, von deren Deutung und richtiger Erkenntnis das im Einzelfall oft schwer zu bestimmende, zweckentsprechende Verhalten des Arztes abhängt. Oder anders formuliert lautet die Frage so: Ueberprüfen wir die bisher für die Diagnose eines chronischen Prozesses am Appendix maßgebenden Kriterien auf ihre Dignität und fragen wir uns, ob wir ohne Einschränkung berechtigt sind, aus einer bestimmten Gruppierung oder aus dem Vorhandensein bestimmter Phänomene mit gutem Grund immer auf einen krankhaften Prozeß am Appendix (inklusive seiner Funktionsstörungen) zurückzuschließen.

Die diagnostischen Gesichtspunkte, welche hier zur Erörterung gelangen, sind hauptsächlich jenen Fällen eigentümlich, bei welchen die Erkrankung ohne hervorragende Geschwulstbildung sich auf den Appendix selbst lokalisiert, wobei wir die Endoappendicitis catarrhalis simplex, den Hydrops processus vermiformis, die Deviationen und Verdickungen des Appendix und schließlich alle jene Zustände zunächst im Auge haben, welche zu der Entwicklung der Colica processus vermiformis [T a l a m o n,[23]) B r e u e r [24])] führen. Wir wissen jedoch, daß auch tiefer greifende Veränderungen, Bildung von Septen, abgesackte Empyeme, Kotsteine, abgesackte Perforationen mit Schwartenbildung usf. in ein Stadium der Latenz kommen, welches durch nur geringgradige, von Zeit zu Zeit aufflackernde Prozesse unterbrochen werden kann, für deren präzise klinische Würdigung wir die Grundlagen überprüfen. Es ist deshalb so schwer, den Angelpunkt dieser Frage zu erfassen, weil nicht selten, wie uns durch die segensreiche Betätigung der operativen Therapie bekannt geworden, ganz progrediente und schwere Prozesse mit nur unbedeutenden, oft larvierten Symptomen verlaufen.

Es wird kaum eine Erkrankung geben, bei der es so schwierig ist, Gesetze und Regeln abzuleiten, da das Ungewöhnliche und Regellose an der Tagesordnung ist. Immerhin gibt es einen gewissen Standard von klinischen Erscheinungen, welche notwendig mit Erkrankung des Appendix in Beziehung gebracht werden. Erbrechen, Brechreiz, Auf-

stoßen, Magenüblichkeiten, Konstipation, Flatulenz, Meteorismus, Fieber sind viel zu vage Symptome, um in ein gesetzmäßiges Verhältnis zu der Appendixerkrankung gebracht zu werden. Wenn man alle vieldeutigen Merkmale wegläßt, bleibt als wesentlichstes und konstantestes Symptom zurück der Schmerz u. zw. der in der rechten Darmbeingrube lokalisierte Schmerz und der bei der Untersuchung hervorzurufende Druckschmerz an dem für die Lage des Appendix und für den Sitz der Erkrankung pathognomonischen Punkte, dem Mac Burneyschen Punkte.

Viele Autoren beschreiben auch direkte Palpationsbefunde und es hat sich auch die Uebung herausgebildet, bei der palpatorischen Untersuchung der rechten Darmbeingrube und beim Suchen nach einem Appendixprozeß, den Prozessus in seiner Länge, seinem Verlaufe, seiner Wandbeschaffenheit möglichst abzutasten. So kehren in den Krankengeschichten die Befunde wieder, nach welchen man am Mac Burneyschen Punkt unter genauer Beschreibung der Richtung, einen mehr oder weniger verdickten, walzenförmigen, raben-, bis gänsekieldicken, an seinem oberen oder unteren Ende sehr empfindlichen, zylindrischen Körper tastet. Solche Palpationsbefunde mögen ja bei großer Feinfühligkeit ihre Bedeutung haben; wer aber genau untersucht und Fälle wochenlang unter den verschiedensten Bedingungen immer wieder überprüft, der wird die Erfahrung bestätigen, wie wechselnd und inkonstant solche Palpationsergebnisse bei einem und demselben Kranken sind. Wie oft können wir uns in unserer Spitalstätigkeit überzeugen, daß der eine geübte Untersucher einen solchen Strang deutlich tastet, während der andere ihn absolut nicht findet. Wenn man noch weitergeht und es sich zur Regel macht, möglichst alle Fälle, die man klinisch untersucht und beobachtet hat, bei der Autopsie durch den chirurgischen Eingriff mit zu überwachen, dann wird man bald zur Erfahrung kommen, wie wenig verläßlich, ja wie bedeutungslos in den allermeisten Fällen derartige Palpationsbefunde sind.

Fowler[25]) gibt eine ganze Reihe von Bezeichnungen an, nach welcher Himmelsrichtung der Appendix sich inseriert und unter den amerikanischen Chirurgen ist diese Art der Bezeichnung typisch geworden. Allein die schönsten Pal-

pationsbefunde zerrinnen in Nichts, wenn man der Ratifizierung durch die Operation gegenübersteht. Da erweist es sich dann oft, daß ein Appendix, den man als so und so langen und so und so dicken Strang gegen das kleine Becken zu, oder gegen das Poupartsche Band zu verfolgen und abgrenzen konnte, fixiert an der Hinterseite des Cökums liegt, oder um das Ileum herumgeschlungen oder als verödeter, ligamentös rudimentärer Rest an das Cökum angelötet ist usf. Wer viel untersucht hat und immer bestrebt war, seine Befunde zu verifizieren, der wird von der Palpation des Appendix eine sichere und befriedigende Antwort nicht erwarten.

Treves,[26]) der erfahrene Autor auf dem Gebiete der Appendixerkrankung, spricht von diesen Palpationsbefunden, die bei der Operation nicht bestätigt werden, unter dem Titel „A Phantom appendix" und führt die Tastbefunde zurück auf fühlbare Kontraktionen im M. rectus externus, obliquus externus und transversus. Eine Beziehung zwischen diesen Gebilden und dem Appendix liegt in der gemeinsam durch den elften Dorsalnerven besorgten Innervation dieser Gegend. Auch auf den Sitz der Schmerzen und auf den zu allgemeiner Anerkennung gelangten Mac Burneyschen Druckpunkt wird bei der Diagnose der Appendizitis das allergrößte Gewicht gelegt. Der Mac Burneysche Punkt, der geradezu als Prüfstein für die Erkenntnis der Appendizitis allgemein angesehen wird, liegt bekanntlich in dem ersten Drittel der Linea spino-umbilicalis. Dort fand Mac Burney in allen Fällen von Appendizitis den Sitz des größten Schmerzes und dieser Punkt bezeichnet beim Lebenden den Sitz der Basis des Appendix (Insertion). Treves zitiert nun die Untersuchungen des Londoner Anatomen Artur Keith, der in Gefrierschnitten feststellen konnte, daß dem Mac Burneyschen Punkt meist nicht der Ansatz des Appendix, sondern die Ileocökalklappe entspricht. Er fand ferner, daß die Empfindlichkeit am Mac Burneyschen Punkte bei einer großen Zahl gesunder Individuen vorhanden ist, daß sie auch regelmäßig bei entzündlichen Dickdarmerkrankungen (Kolitis) vorkommt und wie ein schematischer Frontalschnitt, der der Arbeit Treves beiliegt, zeigt, kommt an diesem Punkte auch der Ureter

hervor, dessen Betastung nicht bloß bei Erkrankungen seiner Schleimhaut, sondern gar nicht selten auch im Normalzustande an dieser Stelle schmerzhaft empfunden wird. Dies kann einer der Gründe sein, warum bei gewissen Erkrankungen der Niere (Nierensteinkolik) die Empfindlichkeit am typischen Punkt so ausgesprochen ist.

Die Bedeutung des Mac Burneyschen Punktes für die Lokalisation des Appendix wird noch durch eine sehr wichtige Arbeit von Obrasztow[27]) entsprechend beleuchtet. Obrasztow nimmt zur Bestimmung der Lage des Cökums zwei Linien zu Hilfe: die Linea spino-umbilicalis und die Linea interspinalis. Er fand das Cökum von der Spina anterior superior 5 cm entfernt. Es liegt auf der Grenze des äußeren und mittleren Drittels der Linea spino-umbilicalis, wobei bei Männern ein Schwanken der Lage nach innen, bei Weibern nach außen vorherrscht. Bei Männern erreicht das Cökum die Linea interspinalis meist nicht, liegt um 1 cm höher als diese — das würde dem Mac Burneyschen Punkte entsprechen — bei Weibern sinkt jedoch zumeist das Cökum tiefer hinab, so daß der untere Rand mit dieser Linie zusammenfällt. Bei dieser Lokalisation des Cökums ist es klar, daß für eine große Zahl von Fällen der Mac Burneysche Punkt nicht mit der Insertionsstelle des Appendix zusammentrifft, namentlich nicht bei weiblichen Individuen, bei welchen wegen der so häufigen Ptose, sämtliche Baucheingeweide tiefer treten. Häufig ist das, was wir tasten und vom Kranken schmerzhaft empfunden wird, das Cökum, und hier hat mir wieder Obrasztow die Erklärung für eine Wahrnehmung geboten, die ich bereits seit vielen Jahren machen konnte, daß nämlich teils bei Gesunden, meist aber bei Individuen, die an chronischer Obstipation verschiedener Form leiden — hier sind es wieder vorwiegend weibliche Individuen — in der rechten Darmbeingrube ein mehrminder gedehnter, sack- oder birnförmiger oder zylindrischer Körper wahrnehmbar ist, dessen Betastung in der Regel intensiv empfindlich, meist lautes Gurren oder Quatschen hervorruft. Es kann keinem Zweifel unterliegen, daß dieser Körper das Cökum ist, von dessen Eigenschaften Obrasztow folgendes bemerkt: „Es läßt sich als ein gespannter, nach

unten zu sich abrundender und breiter werdender Zylinder durchfühlen, bei dem durch Druck Kollern erzeugt wird. Diese Beschaffenheit findet sich nicht selten bei gesunden Personen; bei an chronischer Obstipation leidenden Kranken findet man häufig das Cökum als einen resistenten, gespannten, birnförmigen, beweglichen Körper, der auf Druck mit lautem Kollern antwortet (Distensio Coeci)."

Auf diesen Befund der Distensio Coeci lege ich seit Jahren bei der Untersuchung das allergrößte Gewicht. Ich habe für mich an der Regel festgehalten, solche Befunde dann auf eine bloße Funktionsstörung des Dickdarmes zu beziehen, wenn unter länger dauerndem Druck oder Massage die Dehnung und damit der Luftgehalt des unter den Fingern befindlichen Cökums allmählich schwindet. Bei der atonischen Form der Stuhlverstopfung finde ich in der Regel das Cökum und Colon ascendens als einen schwappenden Sack von geringer Wandspannung. Hier finden wir lautes Quatschen (Gargouillement), die Dilatation läßt sich verstreichen oder stellt sich bei Nachlassen des Druckes rasch wieder her. Die Prozedur, die ich dabei vornehme, besteht darin, daß man mit den senkrecht gegen die Bauchwand in der rechten Darmbeingrube aufgestellten Fingern beider Hände das Cökum und Colon ascendens umgreift und gegen das Darmbein und die Spina anterior superior zu komprimiert. Bei den spastischen Formen der Obstipation ist diese Dehnung des Cökums, für welche ich den von Obrasztow glücklich gewählten Namen der „Distensio Coeci" aufrechterhalten möchte, eine ausgesprochene. Auch Westphalen[28]) hat diesen Befund notiert und ich[29]) habe in meiner Beschreibung dieser Erkrankung auf diesen Befund nachdrücklich aufmerksam gemacht. Die Wandspannung und Dehnung des Cökums ist bei der spastischen Obstipation eine intensivere als bei den anderen Formen. Als Regel gilt für mich, ein so gespanntes Cökum langsam und vorsichtig zu komprimieren, wobei, wenn diese Dehnung durch Spasmus in den unteren Darmpartien hervorgerufen ist, häufig der gedehnte Darmteil abgeflacht wird und der anfänglich sehr empfindlich gefühlte Druck und die anfangs sehr schmerzhaft empfundene Druckempfindlichkeit sich bald vermindert

oder ganz schwindet. Darin liegt für mich der Beweis für die relative Harmlosigkeit eines solchen Befundes, der wohl nicht anders zu erklären ist als durch die Spannung und den damit verbundenen Dehnungsschmerz der Darmwand; welcher Mechanismus diese Dehnung hervorruft, darüber will ich noch später sprechen.

Nun kommt noch ein sehr gewöhnlicher und sehr häufiger Zustand der Abdominalorgane dazu, welcher Symptome setzt, die hier mitbesprochen werden müssen. In seiner klassischen Beschreibung der Viszeralptosen bringt Glénard [30]) die Beschreibung einer Abnormität des Cökums, die seither unter der Bezeichnung „Boudin coecal" allgemein Eingang gefunden hat. Bei mageren Kranken mit dünner Bauchdecke ist dieser Boudin coecal mit bloßem Auge zu erkennen. „Er stellt sich dar als ein ovaler Wulst von der Größe eines Hühnereies; man kann diesen Wulst sich aufrichten und strecken sehen unter dem Einfluß einer langsamen Kontraktion, die bald spontan, bald durch Fingerdruck hervorgerufen ist. In solchen Fällen kann man ohne weiteres erkennen, daß der Inhalt hauptsächlich gasförmig ist und sofort kommt uns der Gedanke an ein Hindernis in den Sinn; viele Kranken erzählen uns, daß sie oft diese Vorbauchung in ihrer Flanke gesehen und daß sie mit einem Geräusch des Kollerns unter Druck oder Massage verschwunden ist." Glénard beschreibt auch die Verstreichbarkeit dieses Wulstes, der sich unter Gargouillement und Kollern bald wieder herstellt. Dieses ganze Symptom ist nach ihm

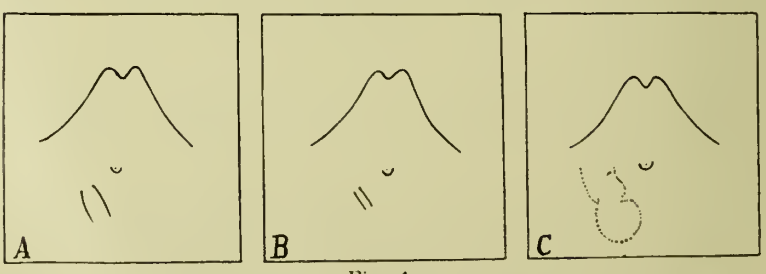

Fig. 1.
»Boudin coecal« nach Glénard.

nicht anders zu erklären, als durch die Annahme eines Hindernisses, das notwendigerweise in die Flexura hepatica coli verlegt werden muß — und mit dem Hinunterrücken des

Ligamentum coli hepaticum, der hiedurch erfolgenden Koloptose, erklärt ja Glénard das Einsetzen des Descensus der Baucheingeweide.

Interessant ist, was Glénard über die Sensibilität dieses Boudin coecal schreibt: „Druck auf denselben verursacht einen leicht stechenden Schmerz, der bei längerem Anhalten der Kompression nachläßt und wieder erscheint, wenn man mit der Kompression aufhört.“ Er benennt dieses Symptom Coecalgie. „Die Kompression des Boudin coecal kann ausstrahlende Schmerzempfindungen hervorrufen, einmal an einem Punkt in der Lumbalgegend, mit dem Kompressionspunkt korrespondierend, oder aber nach vorn gegen das linke Hypochondrium zu oder gegen das vordere Ende der neunten und zehnten Rippe, endlich in das Epigastrium und Mesogastrium und in das rechte Hypochondrium.“

Diese Distanzschmerzen erklärt Glénard durch den Druck und die Vorwärtsbewegung des gasförmigen Inhaltes, welcher auf seinem Weg an den entsprechenden Schmerzpunkten Hindernisse vorfindet. Auch die Ausbreitung des Schmerzes gegen das rechte Hypochondrium muß man auf einen Druck der komprimierten Luft- oder Gassäule gegen die Leber zurückführen. Glénard spricht von einer Koinzidenz zwischen der Empfindlichkeit der Leber und am Cökum. In keinem der Fälle, auf welche sich Glénard bezieht, war irgendeine entzündliche Affektion des Cökums oder der anderen Organe dieser Gegend anzutreffen. Der Boudin coecal findet sich auch bei hysterischen Individuen, bei denen der Schmerzpunkt in der rechten Seite als Ovarie bezeichnet wird; er ist ein wichtiges Zeichen für die Anwesenheit von Ernährungsstörungen, Neuropathien und bei den mit Krampfanfällen einhergehenden Erkrankungen der Leber.

Bei der Besprechung der Dignität der einzelnen Appendizitissymptome macht Küttner, dessen ausgezeichneter Arbeit ich mich vollständig anschließen muß, auf ein sehr wichtiges Symptom aufmerksam, welches fälschlich für Appendizitis imponieren kann, nämlich die Vorwölbung der Regio ileo-coecalis, hervorgerufen durch tief sitzenden Dickdarmverschluß. Küttner zitiert hier eine

grundlegende Arbeit von Anschütz,[31]) die ich gleich nach ihrer Mitteilung auf dem Chirurgenkongreß im Jahre 1901 als eine erwünschte und sehr befriedigende Erklärung für zahlreiche Beobachtungen am Krankenbett begrüßt habe.

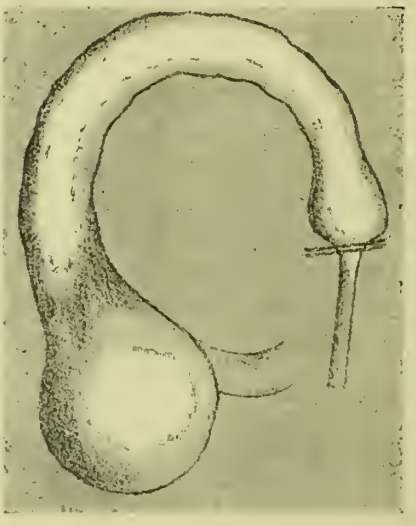

Fig. 2.
Meteorismus am Cökum bei tiefem Dickdarmverschluß.
Schematische Skizze nach Anschütz.

Anschütz beschreibt einen lokalen Meteorismus, speziell am Cökum, welcher sich zumeist findet bei Neoplasmen von der Flexura lienalis abwärts; z. B. einen Fall, dessen Skizze er beilegt, wo das Cökum bei der Operation als prallgefüllter, kindskopfgroßer, blauroter Sack sich einstellte, dessen Serosa trüb, mehrfach eingerissen, dessen Wandung enorm gedehnt und verdünnt war; in der Flexura lienalis fand sich ein Karzinom. Bei der Sektion enthielt das Cökum eine große Menge breiigen Kotes, war ad maximum gedehnt, stark verdünnt; die Schleimhaut, rötlich gefärbt, enthielt mehrere Defekte infolge perforierender Dehiszenzen.

Nach Anschütz bedeutet die Blähung des Cökums ein wichtiges Symptom für den Verschluß im Dickdarm, es fehlt wohl nie bei Stenose der Flexura sigmoidea.

Bayer[32]) beschreibt drei solche Fälle und erklärt die Entstehung der lokalen Blinddarmblähung durch Antiperi-

staltik, Rückstoß, Peristaltik (Stoß) und freie Gasbildung. Auch Maydl[33]) hat bei tiefer Okklusion Blähung, resp. Perforation (Dehnungsgangrän) des Blinddarmes gesehen; Rosenbach[34]) macht beiläufig eine auf dieses Symptom bezügliche Bemerkung.

Ich habe in den letzten drei Jahren zwei derartige Fälle gesehen, wo es zu einer mächtigen, in dem einen Falle fast armdicken Schwellung und Ueberdehnung des Cökums gekommen ist. Der letztere betraf eine alte Frau, bei welcher die Ueberdehnung und der Darmverschluß 11 Tage anhielt, um sich dann

Fig. 3.
Stenose durch Karzinom im untersten Teil des S. romanum. Nach Nothnagel (Erkrankungen des Darmes und des Peritoneums).

plötzlich zu lösen. Prof. Obermayer, der gleich dem Kollegen Zuckerkandl den Fall mit mir beobachtete, stellte auch die Diagnose auf ein Karzinom des Kolon (negativer Palpationsbefund, Rektum frei), während ich mit Rücksicht darauf, daß die Kranke wiederholt in früheren Jahren an schweren Nierenkoliken gelitten hatte, geneigt war, an eine reflektorische Darmlähmung (Splanchnikusreizung) und Sphinkterenkrampf infolge von Nierensteinkolik zu denken. Da eine Operation wegen Marasmus und

hochgradigen Diabetes ausgeschlossen war, konnte nur eine konservative Behandlung eingeschlagen werden. Die Krankheitserscheinungen schwanden auch mit einem Male und die Patientin hat die schwere Affektion noch um ein halbes Jahr überlebt.

Einen ganz ähnlichen Fall von lokalem Meteorismus des Cökums sah ich kürzlich bei einem Greise, bei welchem gleich mir auch andere Kollegen die Diagnose auf hochsitzendes Rektumkarzinom gestellt haben.

Auch A. Weiß[35]) und E. Kreuter[36]) beschreiben ähnliche Krankheitsbilder, welche zur Dehnung, Gangrän und Perforation des Cökums führen können.

Das Zustandekommen dieses lokalen Meteorismus am Cökum erklärt nun Anschütz zunächst durch Unterschiede in der Dicke der Darmwand. Diese nimmt nach Henle[37]) von oben nach unten zu. Der Gesamtdruck wird sich aber noch verschieden äußern im Hinblick auf die verschiedene Weite der Darmabschnitte, er ist abhängig von der Größe der Innenflächen. Bei doppelter Weite zweier gleich langer Röhren verhalten sich die Flächen nicht wie 1:2, sondern wie 1:4, es wird sich die weitere Röhre rapid ausdehnen gegenüber der engeren. Mit Hilfe eines T-Rohres mit zwei Gummiballons von verschiedener Größe zeigt Anschütz diese Verschiedenheit der Ausdehnbarkeit. Dasselbe kann man beobachten, wenn man in die Flexura sigmoidea des menschlichen Dickdarmes ein Gebläse einbindet und von hier aus Luft einbläst. In kurzer Zeit sieht man, wie das Cökum sich plötzlich stark ausdehnt und eine viel stärkere Spannung zeigt als die anderen Darmabschnitte. Nach Luschka[38]) ist das Cökum der weiteste Abschnitt im Dickdarm, es ist die Innenfläche des Blinddarmes viermal größer als die der Flexura sigmoidea. Auch eine Reihe von klinischen Beobachtungen (z. B. Kreuter u. a.) notiert die uns geläufige Tatsache, daß das Cökum schon normaliter den größten Kot- und Gasgehalt im Dickdarm aufweist.

Wenn nun eine Unterbrechung oder Behinderung der Darmpassage durch strikturierende oder nur einen Teil des Lumens einengende Neoplasmen auch nicht so häufig ist, so gibt es doch eine Reihe von analogen, zu einer Reduktion des Dickdarmlumens in den tieferen Abschnitten führende Veränderungen, die retrograd eine mehr oder minder konstante, auch schmerzhafte Dehnung und Vorwölbung des

Cökums produzieren können. So finde ich z. B. in meinen Aufzeichnungen einen Fall eines 52jährigen Herrn: E. D. aus Rumänien, der im Mai 1904 meinen Rat einholte. Er litt seit langem an Oppression, schlechtem Appetit, Völle und Aufgetriebensein des Bauches, besonders nach der Mahlzeit, hartnäckiger Stuhlverstopfung und Koliken. Die Untersuchung des Patienten, welcher zwei Jahre zuvor Lues akquiriert hatte, ergab Insuffizienz der Aortaklappen, das Abdomen gebläht, besonders die Cökalgegend, das Cökum stark gespannt, schmerzhaft. Den Grund für diese Erscheinungen am Abdomen suchte ich in einer von Prof. Mračeк nachgewiesenen gummösen Infiltration des Rektums.

In gleicher Weise, wie Geschwülste das Lumen der tieferen Dickdarmabschnitte von innen her beeinträchtigen, kann eine Abknickung auf mechanischem Wege durch Kompression von außen erfolgen und hier sind vor allem die Abknickungen des Rektums durch Lageveränderung des Uterus zu nennen. Als illustrierende Ergänzung für den Vaginalbefund dient uns in solchen Fällen die Untersuchung des Rektums und unendlich häufig kann ich bei Frauen und Mädchen zwei koinzidierende Befunde verzeichnen: schmerzhafte Dehnung des Cökums oder bloß spontane und Druckschmerzhaftigkeit in der Ileocökalgegend einerseits, anderseits die verschiedenen Grade der Lageanomalien des Uterus, die Retroflexio, Retroversio, Retropositio uteri. Intensive Schmerzen am Mac Burneyschen Punkt, spontane Schmerzen in der rechten Darmbeingrube bilden nicht selten im Verein mit der hartnäckigen Stuhlverstopfung die hervorstechendsten Klagen solcher Kranken. Analoge Veränderungen und analoge Krankheitsbilder entstehen beim Manne durch Größenzunahme der Prostata und konsekutive Druckerscheinungen auf den Mastdarm. In dem Material, das ich dieser Sammlung zugrunde gelegt habe, finde ich eine ganze Reihe von Fällen, die namentlich jüngere Individuen mit chronischer Prostatitis follicularis betreffen, bei denen die zwei früher genannten Erscheinungen: Konstipation und Ileocökalschmerz mit oder ohne vorhandene Vorwölbung des Cökums den Hauptgegenstand ihrer Klage bilden.

Die Umwegsamkeit, resp. Stenosierung der unteren Dickdarmabschnitte braucht jedoch in solchen Fällen nicht bloß die Folge einer mechanischen Wirkung zu sein, sondern, wie ich dies bereits in meiner Darstellung der Pathogenese der spastischen Obstipation dargetan habe, können Lageanomalien des weiblichen Genitales, Volumszunahme der Prostata bei Männern eine funktionelle Veränderung durch Spasmus des Rektums und der unteren Flexurabschnitte herbeiführen. Und diese funktionell bedingte Stenosierung der unteren Dickdarmabschnitte kann, wofür ich tagtäglich in meinen Beobachtungen Belege finde, eine schmerzhafte Dehnung des Cökums veranlassen.

Die Symptome, unter welchen wir solche Kranke zu sehen bekommen, sind in Kürze folgende: Meist handelt es sich um Individuen in mittleren Lebensjahren, welche seit langem an hartnäckiger Konstipation leiden, die allen gebräuchlichen Behandlungsmethoden trotzt. Neben allgemeinen Beschwerden besteht Tenesmus, Kreuzschmerz und oft sehr ausgesprochener Blinddarmschmerz; dieser letztere gibt meist die Veranlassung zu ernsteren Befürchtungen von seiten der Kranken, die teils von ärztlicher Seite darauf aufmerksam gemacht, teils durch sich noch hinzugesellende, auf die rechte Darmbeingrube projizierte Koliken in der Meinung, daß sie an einer chronischen Wurmfortsatzentzündung erkrankt seien, bestärkt werden. Es leuchtet auch ohne weiteres ein, daß bei einer derartigen Gruppierung der Beschwerden die Diagnose einer chronischen Appendizitis eine sehr naturgemäße Erklärung findet. Der Arzt, der einen solchen Kranken flüchtig sieht, denkt selbstredend sofort an eine chronische Veränderung des Wurmfortsatzes, welcher Annahme die zeitweise noch eingeschobenen stärkeren Schmerzattacken mit Betonung der gastrischen Symptome zu Hilfe kommen. Besteht gar noch die bei Proktospasmus und bei der chronischen Kontraktur der Flexura sigmoidea charakteristische Distensio coeci, ist die Druckschmerzhaftigkeit mit dem typischen Ausstrahlen gegen das Epigastrium vorhanden, dann fordern alle objektiven und subjektiven Merkmale dazu auf, an eine chronische Appendizitis zu denken, und dies um so mehr, als ja bekanntlich oft schwere pathologische

Veränderungen am Prozessus im Latenzstadium lange Zeit symptomlos der Erkenntnis sich entziehen können. Und doch kann ich mit ruhigem Gewissen nach genauer Prüfung eines reichen Beobachtungsmaterials sagen, daß harmlose funktionelle Neurosen als alleinige Ursachen solcher manifester Erscheinungen anzusprechen sind. In der weitaus größeren Mehrzahl meiner Fälle liegen absolut beweisende oder kontrastierende, negative Operationsbefunde nicht vor; doch ergibt die klinische Beobachtung, der Rückschluß ex iuvantibus, die in vielen Fällen lange Zeit fortgesetzte Kontrolle und Beobachtung der Kranken mit großer Deutlichkeit, daß einzig und allein die Dehnung des Cökums, die Rückstauung des gasförmigen Darminhaltes an der Entwicklung der mit der chronischen Appendizitis konformen Erkrankungserscheinungen die Schuld trägt. Aus der großen Zahl meiner diesbezüglichen Beobachtungen möchte ich nur wenige Fälle als Paradigmen herausgreifen.

Zum Beispiel: I. Fräulein M. F. konsultierte mich am 2. Dezember 1903. Sie gab an, daß sie seit zwei Jahren an Obstipation leide. Vor einer Woche nach einem Lavement Schmerz in der Blinddarmgegend, der seither anhält; im Sommer Hämorrhoidalblutung. Bei der blassen, nervösen Patientin ergibt die Untersuchung der inneren Organe keine Veränderung. Das Rektum stark kontrahiert, der Sphincter externus stark gegespannt, Uterus (per rectum) retroponiert, nach rechts fixiert. Kurz vor der Konsultation hatte, wie ich nachträglich erfuhr, ein namhafter Chirurg die Exstirpation des Appendix vorgeschlagen. Ich ließ anfangs die Möglichkeit einer abgelaufenen Wurmfortsatzerkrankung offen, verordnete lokale Wärme, Belladonnasuppositorien, Bettruhe. Drei Tage darauf stellt sich die Patientin wieder vor, ihre Schmerzen sind vollständig geschwunden, am Mac Burney schen Punkt keine Empfindlichkeit. Ich habe die Kranke noch mehr als ein Jahr in Evidenz gehalten; einmal traten nach einer psychischen Erregung wieder kurzdauernde Schmerzen in der rechten Seite auf, die Obstipation war alsbald unter Zuhilfenahme diätetischer Mittel geschwunden.

II. Fräulein O. L. 18. Februar 1903. Junges, gut genährtes, sehr nervöses Mädchen, das seit vielen Jahren obstipiert ist. Bereits vor zwei Jahren wurde ihr wegen chronischer Blinddarmentzündung die Vornahme einer Operation empfohlen; irgendwelche, einer akuten Attacke entsprechende Ereignisse sind niemals vorausgegangen. Bei dem gut aussehenden Mädchen findet

sich das Abdomen etwas gebläht, Distensio coeci, Colon descendens und Flexur verdickt, empfindlich, Retroflexio uteri, Hämorrhoidalknoten. Die Diagnose wird mit großer Wahrscheinlichkeit auf spastische Obstipation gestellt, die Kranke erhält entsprechende Verordnungen. Am 14. März stellt sich die Patientin neuerlich vor; die Schmerzen in der Blinddarmgegend sind noch vorhanden, die Funktionsstörung des Darmes bei gutem Appetit und Allgemeinbefinden unverändert. Bei mehrwöchentlicher Behandlung mit Bougierung schwinden alle Beschwerden, die Patientin kann, auch von ihrer Konstipation geheilt, die Heimat aufsuchen.

III. Dr. H. K., 37 Jahre alt. 16. Juli 1902. Patient klagt seit 14 Tagen über Schmerzen in der Magengegend, die immer um 4 Uhr morgens auftreten, danach Stuhldrang mit Entleerung von drei bis vier diarrhoischen, oft ganz wässerigen Stühlen. Die Entleerungen erfolgen immer ohne das Gefühl der Entlastung, die festen Stühle sind klein, fingerdick bis bandartig; früher wiederholt Hämorrhoidalknoten ohne Blutung. Patient ist sehr angestrengt geistig tätig, kräftig, sieht sehr gut aus, Herz und Lunge bieten keine Veränderung, am Magen nichts nachweisbar, das Cökum ist dilatiert, Gargouillement, daselbst häufig schmerzhafte Empfindungen, Colon descendens und Flexur bandartig kontrahiert. Die digitale Untersuchung des Rektums ist durch sehr schmerzhaften Sphinkterkrampf erschwert, die Prostata sehr groß (chronische Prostatitis follicularis nach Gonorrhoe). Auf Belladonnazäpfchen, warme Sitzbäder bessern sich die Beschwerden; ein Aufenthalt im Seebad bringt vollständiges Wohlbefinden. Seither habe ich noch zweimal den Patienten, mit dem ich in stetem Kontakt stehe, mit ähnlichen Beschwerden wiedergesehen, deren Auftreten fast gesetzmäßig mit stärkerer Nervenanspannung und geistiger Ueberarbeit zusammenfiel; kurzdauernde Bougierung des Rektums brachte bei solchen Störungen den erwünschten Erfolg.

Von solchen Krankengeschichten könnte ich eine ganze große Reihe anführen und wenn auch das Bestehen oder das Schlummern einer Appendixaffektion im Hintergrunde jedesmal von mir in Erwägung gezogen wurde, kann ich doch sagen, daß auch ohne beweisende Illustration der rasche Erfolg kalmierender Maßnahmen, oft schon die Einwirkung des Milieuwechsels, leichter Wasserprozeduren, die lange Dauer entschiedenen Wohlbefindens als Erfolg derartiger therapeutischer Behelfe mit großer Deutlichkeit dafür sprechen, daß funktionelle Störungen der ge-

schilderten Art, speziell die Krampfperistaltik in den untersten Darmabschnitten in diesen Fällen das Bild der chronischen Appendixerkrankung imitieren.

Nun können für die Erklärung, in welcher Weise der spastische Verschluß oder die spastische Stenosierung der untersten Darmabschnitte zu einer schmerzhaften Dehnung des Cökums führen, die Versuche von Anschütz und der mechanische Erklärungsmodus mit vollstem Recht herangezogen werden; es liegt ja hier nur ein spezieller Fall von Stenosierung des untersten Darmlumens vor, die einmal dauernd durch strikturierende Tumoren, ein anderes Mal durch krampfhafte Muskelkontraktion gesetzt wird. Doch scheint es mir, daß nicht bloß mechanische Momente eine Erklärung dieser Erscheinung geben. Ich möchte hier die interessanten Ergebnisse einer Experimentalarbeit von v. Frankl-Hochwart und Fröhlich[39]) anführen, die bei ihren Studien über die Innervationsverhältnisse der unteren Darmabschnitte, speziell über die Besorgung des Sphinkterenverschlusses erwiesen haben, daß Bewegungen höherer Darmabschnitte auf den Mastdarmverschluß von Einfluß sind. Die klinische Ueberlegung, welche dem hier zitierten Teil der Versuche von v. Frankl-Hochwart und Fröhlich zugrunde liegt, bezieht sich auf Erscheinungen bei der Diarrhöe, zunächst auf das auffallende Vorkommnis, daß bei heftigen Diarrhöen, die ohne entzündlichen Prozeß des Mastdarmes verlaufen, das intensive Gefühl des falschen Stuhldranges fortbestehen kann, auch bei vollständig leerem Rektum. Die Versuche, bei welchen die Darmbewegungen registriert wurden, ergaben mit großer Deutlichkeit, daß ein Antagonismus zwischen den oberen und unteren Abschnitten des Darmes besteht: „Konstriktion des oberen Darmabschnittes macht Relaxation des Sphinkters, während Erschlaffung oben mit Konstriktion des Schließmuskelapparates einhergeht.“

Auf einen solchen Antagonismus in der Innervation möchte ich neben den zweifellos hauptsächlich wirkenden mechanischen Momenten die Erscheinung der Cökalblähung, resp. des Ileocökalschmerzes bei spastischer Kontraktion

der untersten Darmabschnitte zurückführen. Daß hier auch Hämorrhoidalknoten, namentlich die sogenannten inneren Hämorrhoidalknoten, ein gleiches Bild hervorrufen können, wird nach dem Gesagten ohne weiteres verständlich sein. Die inneren Hämorrhoidalknoten, welche in der Gegend des Sphincter internus sitzen, komplizieren oder bedingen sehr häufig spastische Kontraktion des Rektums; plötzliches Anschwellen solcher Knoten, Einklemmungs- oder Entzündungserscheinungen am inneren Ring können nach dem geschilderten Mechanismus die Ursache abgeben für lokalen Meteorismus und Schmerzen in der Ileocökalgegend. Nach meinen zahlreichen Aufzeichnungen fehlt die schmerzhafte Cökalblähung selten bei akuten Anschwellungen von Hämorrhoidalknoten und wiederholt habe ich dem Vortreten eines prallgefüllten Hämorrhoidalknotens oder einer profuseren Hämorrhoidalblutung empfindlichen Ileocökalschmerz vorausgehen gesehen. Bei Kranken mit solchem torpiden Schmerz in der Ileocökalgegend ist es für mich schon ein förmlicher Reflexakt, sofort das Rektum zu untersuchen und nach Varizes daselbst zu fahnden.

Dem erfahrenen Beobachter sind die Fälle nicht unbekannt, bei welchen Neurosen des Sexualapparates zu distinkten Erkrankungen des Digestionstraktes führen und ich habe bereits in meiner Besprechung des Enterospasmus hervorgehoben, daß Anomalien in der Sexualsphäre und hier besonders die Masturbation und der Coitus interruptus, für schwere, oft hartnäckige spastische Kontraktionen des unteren Darmabschnittes und deren Folgeerscheinungen verantwortlich zu machen sind. Solche Individuen leiden an sehr unangenehmen Sensationen als Begleiterscheinung ihrer schweren Konstipation. Ruktus, trommelartige Spannung des Abdomens, schmerzhafte Blähung in der Ileocökalgegend, hartnäckiger, oft konstanter Blinddarmschmerz bilden die Hauptmomente in der lästigen Symptomenreihe. Bei der weitverbreiteten und berechtigten Furcht vor Appendixerkrankungen werden die auf die Ileocökalgegend konzentrierten Beschwerden oft über Gebühr herausgehoben und, obwohl sie zweifellos funktioneller Natur sind, im Sinne einer bestehenden anatomischen Läsion gedeutet. Von solchen Beobachtungen habe ich eine ganze Reihe verzeichnet.

So wurde ich beispielsweise vor vier Jahren von Frau H., einer etwa 30jährigen Frau, in Gegenwart ihres Arztes zu Rate gezogen, weil die seit langem bestehende Obstipation unter Uebelkeit sich zu lebhaften Schmerzen in der Ileocökalgegend gesteigert hatte. Es bestand Furcht vor einer Appendixerkrankung; acht Jahre vorher Totalexstirpation wegen Gonorrhöe. Bei der sonst gesunden Frau konnte ich einen Boudin coecal nachweisen, mit stärkster Schmerzhaftigkeit am Mac Burneyschen Punkt, das Rektum frei. Nervina brachten nicht die gewünschte Besserung. Da ich Stumpfexsudate ausschließen wollte, wies ich die Kranke an Prof. Wertheim behufs Untersuchung. Dieser fand im Abdomen keine Veränderung, jedoch starken Vaginismus, den er auf Masturbation zurückführte. Eine alsbald eingeleitete Kaltwasserbehandlung hatte günstigen Erfolg, die Ileocökalschmerzen schwanden und haben sich seither — ich hatte erst kürzlich Gelegenheit, die Patientin, die sich einer guten Gesundheit erfreut, zu sehen — nicht wiederholt.

Noch viel schärfer ausgesprochen und sehr empfindlich schmerzhaft war die Cökalblähung und der Druckpunkt entsprechend der Appendixinsertion bei zwei anderen Patienten, die lange Zeit in meiner Beobachtung standen. Der eine, ein 18jähriger Student, der an typischer spastischer Obstipation, Hämorrhoidalblutung, Spermatorrhöe leidet, eingestandenermaßen seit vielen Jahren der Masturbation ergeben ist und ein anderer, ein Kollege in den Fünfzigerjahren, der an sexueller Neurasthenie und Priapismus leidet, deren Entstehung er selbst auf Coitus interruptus zurückführt. Niemals waren in beiden Fällen Symptome hervorgetreten, welche berechtigen würden, die schmerzhafte Sensation in der Ileocökalgegend mit einer Erkrankung am Appendix in Zusammenhang zu bringen.

Diesem Symptom des Ileocökalschmerzes bin ich oft auch bei anderen sexuellen Neurosen begegnet, die ich weiter hier nicht anführen will. Es scheint, daß der Schmerz in der rechten Darmbeingrube unter Umständen auch abzuleiten ist von einer Neuralgie, resp. einem ausstrahlenden Schmerz, der von einem der Ganglien des Sympathikus in die Verzweigungen der rechten Bauchseite hin ausstrahlt. Aber nicht bloß begrenzte funktionelle Neurosen, sondern die allgemeinen funktionellen Erkrankungen des Nervensystems können Symptome setzen, welche das grobe Bild der chronischen Appendixläsion vortäuschen.

Daß hysterische Kranke durch Simulation alles Mögliche, unter anderem auch Appendixerkrankungen pro-

duzieren können, ist durch mehrere Beobachtungen in der Literatur bereits festgestellt. So berichtet Meusser[40]) von einer 20jährigen Kranken, welche eine unter hoher Temperatur und Tumorbildung in der rechten Bauchseite einhergehende Appendizitis sowie die Perforation mit Abgang von Eiter durch die Scheide dadurch vortäuschte, daß sie alle möglichen Fremdkörper in ihre Vagina eingebracht hatte. Perier[41]) berichtet über zwei Fälle von hysterischer Pseudoappendizitis, in einem Fall Spontanheilung, im anderen, der ein nervöses 12jähriges Mädchen, Tochter einer hysterischen Mutter, betraf, wurde bei der Operation keine Veränderung gefunden. Auch Talamon[42]) macht auf Fälle von hysterischer Peritonealreizung aufmerksam, bei denen das Bild der Appendizitis so täuschend simuliert wird, daß Laparotomie ausgeführt wurde.

Einen sehr lehrreichen Fall von hysterischer Simulation des Darmverschlusses und der Appendizitis habe ich vor kurzem an meiner Abteilung beobachtet.

Es handelte sich um die 19jährige Arbeiterin Theresia W., die am 9. November 1904 auf die II. med. Abteilung des k. k. Kaiserin-Elisabeth-Spitals aufgenommen wurde. Die Patientin führt ihre derzeitigen Beschwerden auf ein Stuprum zurück; seither leidet sie an Menstruationsbeschwerden, Kreuz- und Kopfschmerzen, Schwindel und Appetitlosigkeit, mitunter verliert sie anfallsweise das Bewußtsein. Außerdem häufig Magenbeschwerden, Druckgefühl nach dem Essen, Völle, selbst am frühen Morgen. Die Untersuchung beim Eintritt ergab bei der mittelgroßen, ziemlich kräftigen Patientin: Temperatur 36·8°, Puls 72, geringe Vorwölbung des Abdomens, Druck in der Magengegend empfindlich; der Stuhl ist angehalten, im Urin keine abnormen Bestandteile. Es bestehen Kopfschmerzen und Schwindelgefühl; Hirnnerven frei, Pupillen reagieren träge, sind etwas different, Korneal- und Rachenreflex fehlen. Keine anästhetischen Zonen. Therapie: Tinctura Valerianae, Dunstumschläge aufs Abdomen. In den nächsten Tagen Konstipation, Kopfschmerz, häufig Singultus. Auf Faradisation Nachlaß des Kopfschmerzes und Schwindelgefühles. Allmählich gegen Ende des Monats Dezember Zunahme des Abdomens, 75 cm in der Nabelhöhe; in der rechten Flanke und in der Magengegend Druckempfindlichkeit. Am 1. Januar in der rechten Seite über der Symphyse ein Streifen von Dämpfung, der auf Lagewechsel sich verkleinert. Am 17. Januar ist die Auftreibung des Abdomens maximal, Umfang um den Nabel 80 cm.

Fig. 4.

Schmerzhafter Meteorismus am Cökum auf hysterischer Grundlage. Nach einer photogr. Aufnahme 4 Wochen nach der Operation einer Pseudo-Appendizitis.

Die rechte Bauchseite sowie die Regio epigastria stark druckempfindlich, Stuhlgang seit einiger Zeit täglich. Mit Rücksicht auf die schwere hereditäre Belastung der Kranken mit Tuberkulose denken wir an die Entwicklung einer tuberkulösen Peritonitis; sie erhält 5%ige Jodoformschmierseife extern. Am 19. Januar nach Einnahme eines Abführmittels drei Stuhlentleerungen unter stärkeren Schmerzen, das Abdomen allenthalben druckempfindlich, am stärksten an der rechten Unterbauchseite und in der Magengegend, Bauchumfang 77 cm. Die gynäkologische Untersuchung ergibt: Kein Fluor, kein Urethralsekret, Portio vaginalis hart, Uterus anteflektiert, die Parametrien weich; Untersuchung der Adnexe kann wegen der Auftreibung des Abdomens nicht durchgeführt werden. Am Abend Temperatur 38°, das Abdomen hat an Umfang zugenommen: 84 cm, ist trommelartig gespannt, sehr druckempfindlich. Die Patientin hat bisher nicht erbrochen; heute ein ziemlich kopiöser Stuhl, auch reichlicher Abgang von Flatus. 20. Januar: Patientin verbrachte eine schlaflose Nacht, gegen Morgen konstatierte der diensthabende Assistent im Unterbauch rechts, entsprechend der Gegend des Typhlon, eine handtellergroße, besonders druckempfindliche Stelle, daselbst deutliches Resistenzgefühl und nicht verschiebliche Dämpfung. Der herbeigeholte Chirurg, Primararzt Dr. Schopf, bestätigt diesen Befund. Mit Rücksicht auf den noch immer hochgradigen Meteorismus und die Temperatursteigerung (37·7°) drängt derselbe auf die sofortige Vornahme der Operation. Ich war mittlerweile auf dem Wege zum Krankenhaus begriffen und fand, als ich dort eintraf, die Patientin bereits auf dem Operationstisch. In der allgemeinen Narkose mit Schleichscher Mischung schwindet die Auftreibung des Leibes vollständig, auch in der Ileocökalgegend ist weder eine Dämpfung noch eine Resistenz nachweisbar. Bei der Eröffnung des Abdomens stellen sich die Därme mit glatter, glänzender Serosa ein, keine freie Flüssigkeit, nirgends ist etwas Pathologisches nachweisbar. Bei der Suche nach dem Appendix findet sich derselbe als rudimentäres, bindegewebiges Gebilde an der Hinterseite des vollständig normalen Cökums angewachsen, er wird losgelöst und entfernt; ein Lumen ist an demselben nicht nachweisbar. In den ersten Tagen zweimalige Temperatursteigerung, nach wenigen Tagen hat sich bereits unter dem Verbande der Meteorismus in seiner früheren Intensität wieder ausgebildet, es kommt zu einer Sprengung der Bauchwunde in einer Ausdehnung von 2 cm. Die Patientin wird am 1. März wieder auf die II. med. Abteilung rücktransferiert. Sie hatte wenige Tage nach der Operation, wie

bereits gesagt, wieder über Auftreibung des Unterleibes und dieselben Schmerzen geklagt wie sie vor der Operation bestanden. Die Operationswunde ist vernarbt, nicht schmerzhaft; das Abdomen präsentiert sich annähernd in seiner früheren Gestalt, der Magen im Epigastrium balloniert, die demselben entsprechende Vorwölbung setzt sich zwei Querfinger über dem Nabel in einer flachbogenförmigen Einsenkung von der Umgebung ab. Das Mesogastrium vorgewölbt, die Ileocökalgegend ebenfalls gespannt und gegenüber der linken Flexur leicht vorgetrieben. Der Schall in den vorgetriebenen Partien laut, tief, tympanitisch, ebenso in der Ileocökalgegend, während er in der linken Flanke weniger laut ist und weniger tympanitischen Charakter hat. Das Abdomen allenthalben ziemlich resistent und gespannt; besonders ausgesprochen ist das Spannungsgefühl, welchem eine sehr empfindliche Druckschmerzhaftigkeit entspricht, in der Magengegend, im Mesogastrium, rechts und links vom Nabel und am empfindlichsten in der Ileocökalgegend, bei deren Palpation die Kranke laute Schmerzäußerungen von sich gibt; daselbst in der Höhe des Mc Burneyschen Punktes eine luftkissenartige Resistenz, der Kontur der rechten Flanke ist verstrichen; die Weiche, welche links der Taille entsprechend eingesunken ist, erscheint rechts vorgewölbt, gespannt und außerordentlich druckempfindlich. Die Schmerzen, die auch spontan entstehen, erstrecken sich bis in die Lumbalgegend, rechts mehr als links; die rechte Lumbalgegend erscheint auch stärker ausgefüllt als die linke. Bei dem Versuch einer rektalen Exploration leistet der Sphincter externus einen derartigen Widerstand, daß eine Einführung des Fingers unmöglich ist. Am 12. März sind die Beschwerden der Patientin unverändert, das Abdomen vorgewölbt, namentlich in der Ileocökalgegend, daselbst die Palpation sehr empfindlich. Stuhlentleerung regelmäßig, erfolgt täglich; Flatus gehen ungehindert ab, Aussehen und Allgemeinbefinden der Patientin ist sehr gut. Bei der Untersuchung mit der Mastdarmbougie in Knie-Ellenbogenlage stößt die Spitze der Sonde in einer Entfernung von ca. 12 cm von der Analöffnung auf ein sehr festes Hindernis (kontrahierter Sphincter internus), erst nach einigen tastenden Versuchen, welche der Patientin lebhafte Schmerzen bereiten, kann der klammerartig kontrahierte Muskel überwunden werden; nachdem die Sonde eine Zeitlang gelegen ist, haben die Schmerzen nachgelassen. Die Patientin erhält seither täglich 3 g Natron bromatum und zwei Suppositorien von Extractum Belladonnae. Der Bauch wird weicher, die Schmerzen bessern sich, doch ist die Patientin in der Lage, förmlich auf Verlangen das ganze Bild der meteoristischen Auftreibung des Abdomens zu produzieren, wovon wir uns

bei den Visiten wiederholt überzeugen konnten. Am 20. März wird die Patientin geheilt entlassen.

Das Resümee dieser Krankengeschichte ergibt das zweifellose Vorhandensein von hysterischen Spasmen der Darmmuskulatur in den unteren Abschnitten, die zu einer schmerzhaften Dehnung des Cökums geführt hatten und unter anhaltenden Beschwerden, Schmerz, Meteorismus, Fieber selbst für denjenigen, der mit großer Zähigkeit an dem funktionellen Charakter der Störungen festgehalten hätte, ein chirurgisches Eingreifen entschuldbar, wenn nicht geradezu zur Pflicht machte, da man nicht mit Sicherheit ausschließen konnte, daß Befunde von ernsterem Charakter die Situation verursachen.

Aehnliche Vorkommnisse sind in jüngster Zeit wiederholt bekannt geworden und es ist wohl charakteristisch, wenn von Küttner, also von chirurgischer Seite, die Warnung erhoben wird, man müsse bei hysterischen und nervösen Individuen mit der Diagnose der Appendizitis nicht allsogleich zur Hand sein. Die große Verbreitung der Erkrankung und die Häufung von Fällen schwerer Kategorie, die ein operatives Eingreifen erfordern, gibt den Anlaß dazu, daß derartige Ereignisse in der Umgebung solcher Kranker ihre entsprechende Resonanz finden. Ich spreche nicht von jenen, uns allen wohlbekannten Ereignissen, nach welchen Angehörige oder Freunde eines an Appendizitis erkrankten oder operierten Individuums alsbald über Schmerzen in der rechten Seite zu klagen beginnen; solche Vorkommnisse sind zu gewöhnlich, als daß sie besonders verdienten, besprochen zu werden. Allein es möchte uns Aerzten manchmal scheinen, als ob mit der Hochflut der operativen Eingriffe bei der Appendizitis, deren glänzende Resultate hier neidlos in das rechte Licht gerückt werden sollen, auch die Frequenz der Erkrankung im Anschwellen begriffen wäre. Daß das Steigen dieser Ziffern mit unseren ganz umgestalteten Kenntnissen von dieser Erkrankung zusammenhängt, ist ja zweifellos; doch könnte ein merklicher Prozentsatz von Fällen auf eine Art psychischer Infektion zu setzen sein, über deren Wirkungen man in Schulen, Pensionaten so häufig sich Einblick verschaffen kann. Ich könnte hier namentlich mehrere Fälle

anführen, die gewissermaßen unter dem Eindruck besonders markanter Ereignisse, z. B. letale Erkrankung junger Schulkinder, bei einer ganzen Zahl gleichaltriger Individuen entstanden, um alsbald mit oder ohne Operation in ihrer harmlosen Natur sichergestellt zu werden. Bei einem dieser Fälle konnten wir deutlich die Spuren der besorgniserregenden und schließlich krankheitsauslösenden Ideen in ihrem Fortgang verfolgen. Es nimmt wohl nicht wunder, daß eine so gefürchtete Erkrankung, welche Spielgenossen und Schulkinder plötzlich inmitten anscheinender Gesundheit erbarmungslos aus den Reihen ihrer Kameraden reißt, ihre tiefgehenden Wirkungen auf die ganze Altersklasse nicht verfehlt. So konnte ich mit Staunen wahrnehmen, daß die „Blinddarmerkrankung" mit ihren Gefahren und Schrecken zum Gesprächsthema selbst jugendlicher Schulkinder geworden ist.

Wir sehen also, daß eine Reihe von Zuständen und Krankheitsprozessen die Symptomengruppe, deren Bestandteile wir hier auf ihre Tragkraft geprüft haben, so täuschend nachahmen kann, daß für solche, unter der schärferen Betonung der Wurmfortsatzaffektion verlaufende, anders geartete Prozesse, die Bezeichnung Pseudoappendizitis wohl am Platze ist. Das eine geht zunächst aus der Betrachtung aller dieser Umstände hervor, daß die Diagnose der Appendizitis und namentlich jener Fälle von chronischer Appendixerkrankung, bei denen das Latenzstadium durch mehr oder minder charakteristische Einschnitte unterbrochen wird, auf sehr schwankenden Grundlagen ruht. Unsicher, unklar und lückenhaft erscheint uns oft das diagnostische Raisonnement bei der chronischen Appendizitis. Es ist von eminent praktischer Wichtigkeit und nicht bloß von theoretischem Interesse, Erwägungen darüber anzustellen, ob wir in der Lage sind, im Sinne der hier besprochenen einschränkenden Momente unseren diagnostischen Kalkül zutreffend und wirksam zu beeinflussen und ob wir derzeit, im Stande unserer Kenntnisse und Untersuchungsbehelfe, bereits soweit sind, die Symptomenreihe der Appendizitis auf das Fundament einer exakteren Beurteilung zu stellen. Wenn uns Zeit und volle Gelegenheit zur Beobachtung geboten ist, wenn wir namentlich über alle Veränderungen im Krankheitsbilde

eines Falles rechtzeitig in Kenntnis gesetzt werden, dann können wir es wagen und werden nicht selten in der Lage sein, die verschiedenen Wendungen in der Symptomenfolge zu entwirren. So können Erkrankungen, die jahrelang in einer bestimmten Richtung gedeutet wurden, durch ein Ereignis plötzlich in anderer Weise qualifiziert und charakterisiert werden. Ein nach einer vermeintlichen Blinddarmattacke auftretender Ikterus, ein Gallenblasentumor usw. kann jahrelang mit anscheinender Berechtigung für Appendizitis gedeutete Symptome über den Haufen werfen und damit die Handlungsweise des Arztes in ganz andere Bahnen drängen. Manifeste hysterische Symptome, die Phänomene, welche den funktionellen Neurosen eigentümlich sind, können bei bestimmten Anlässen für die kritische Würdigung eines Krankheitsbildes entscheidend in die Wage fallen. Wenn durch die Kenntnis derjenigen Symptomengruppierungen, über welche ich nach meiner persönlichen Erfahrung hier berichtet habe, die Gedankenrichtung der Beobachter nach der hier vorgezeichneten Bahn gelenkt wird, dürfte es wohl häufiger gelingen, Krankheitsbilder von unklarer Zeichnung aufzuhellen oder schärfer zu konturieren. Eine „Appendizitis", die in wenigen Stunden nach Bettruhe, nach einem heißen Umschlag, auf Brom oder andere Narkotika ihren ganzen Schrecken eingebüßt hat, kann oft im Zusammenhalt mit anderen Beweismomenten in die Reihe der funktionellen Neurosen eingereiht werden. Niemand bürgt jedoch dafür, daß die Gallensteinkolik unter der Flagge der Appendizitis nicht auch wirklich mit einer manifesten Appendixerkrankung kombiniert ist und ob die Hysterie und Neurasthenie im anderen Falle nicht durch eine im Hintergrund versteckte, wirkliche Wurmfortsatzerkrankung ihre besondere Betonung erhält. Und im Zweifel wird es wohl ein Gebot der Zweckmäßigkeit sein, für die Annahme der schweren Erkrankung zu entscheiden.

Wie also mit steigender Erkenntnis die Schwierigkeiten für die exakte Diagnose der Appendizitis wachsen, so schwierig, ja oft unmöglich wird es uns sein, ihr Bestehen mit Sicherheit auszuschließen.

Die Beachtung der hier besprochenen Erfahrungen wird erst dann einen breiteren Raum in der praktischen Nutzanwendung finden, wenn wir gelernt haben werden, die wesentlichen und außerwesentlichen Krankheitserscheinungen bei der Appendizitis, die Diagnose und Differentialdiagnose nach schärferen Momenten zu charakterisieren und abzuwägen. Vorläufig müssen wir uns gestehen, daß mit dem bewußten Griff in die rechte Seite noch lange nicht alles abgetan ist und daß wir aus vielen Einzelerfahrungen noch lernen müssen, die Erkenntnis der Appendixerkrankungen mit sicheren Kriterien auszugestalten.

Literaturverzeichnis.

[1]) Rotter, Erfahrungen mit der Operation der akuten Epityphlitis in den ersten 48 Stunden. Deutsche med. Wochenschrift 1905, Nr. 8 ff. — [2]) Lenzmann, Die entzündlichen Erkrankungen des Darmes in der Regio ileo-coecalis und ihre Folgen. Berlin 1901, A. Hirschwald. — [3]) Sonnenburg, Pathologie und Therapie der Perityphlitis. Leipzig 1897, F. C. W. Vogel. — [4]) H. Curschmann, Topographisch-klinische Studien. Deutsches Archiv für klin. Medizin, Bd. 53, Heft 1 und 2. — [5]) Nothnagel, Die Erkrankungen des Darmes und des Peritoneums. Wien 1898, A. Hölder. — [6]) Waldeyer und Martin, zitiert nach Sonnenburg (Clado, zitiert nach Lenzmann). — [7]) Ribbert, Beiträge zur normalen und pathologischen Anatomie des Wurmfortsatzes. Virchows Archiv, Bd. 132. — [8]) Barker, Some cases simulating acute appendicitis. British med. Journal 1903. — [9]) Naunyn, Klinik der Cholelithiasis. — [10]) A. Huber, Ueber Irrwege bei der Diagnose der Perityphlitis. Korrespondenzblatt für Schweizer Aerzte 1901, Nr. 15 und 16. — [11]) Dieulafoy, Étude sur l'association de l'appendicite et de la cholécystite avec ou sans peritonite. La presse médicale 1903, Nr. 48. — [12]) M. Sternberg, Beiträge zur Klinik der Nierensteine, insbesonders ihre gastrointestinalen Erscheinungen. Wiener klin. Wochenschrift 1901, Nr. 16. — [13]) Senator, Die Erkrankungen der Nieren in Nothnagels Handbuch. — [14]) Apert, Société médicale des hôpitaux 1903. — [15]) v. Genser, Eingeweidewürmer bei Appendizitis. Wiener med. Wochenschrift 1901, Nr. 19. — [16]) Boas, Deutsche med. Wochenschrift 1895, Vereinsbeilage Nr. 15. — [17]) A. Schiller, Beiträge zur Bedeutung der Darmparasiten, bzw. für die Perityphlitis. Beiträge zur klin. Chirurgie, Bd. 34, 1902. — [18]) v. Mayer, Revue méd. de la Suisse romande. Genève 1898, Nr. 6. — [19]) H. Küttner, Ueber Pseudo-Appendizitis. Beiträge zur klin. Chirurgie 1903, Bd. 37. — [20]) Nothnagel, Pseudoperityphlitis. Wiener klin. Wochenschrift 1899, Nr. 15. — [21]) O. Lanz, Die pathologisch-anatomischen Grundlagen der Appendizitis. Beiträge zur klin. Chirurgie 1903, Bd. 38. — [22]) v. Hansemann, Aetiologische Studien über die Epityphlitis. Mitteilungen aus den Grenzgebieten der Medizin und Chirurgie 1903, Bd. 12. — [23]) Talamon,

Appendicite et Perityphlite. Paris 1892. — [24]) Breuer, zitiert bei Hochstetter, Colica processus vermiformis. Beiträge zur Chirurgie. Festschrift für Billroth 1892. — [25]) George R. Fowler, Ueber Appendizitis. Berlin 1896, S. Karger. — [26]) Treves, British med. Journal 1902. — [27]) Obrasztow, Ueber die physikalische Untersuchung des Darmes. Archiv für Verdauungskrankheiten I. — [28]) Westphalen, Ueber die chronische Obstipation. Archiv für Verdauungskrankheiten 1900, Bd. 6. — [29]) G. Singer, Die spastische Obstipation. Wiener klin. Wochenschrift 1903, Nr. 14. — [30]) Glénard, Les ptoses viscérales. Paris 1899, Felix Alcan. — [31]) Willy Anschütz, Ueber den Verlauf des Ileus bei Darmkarzinom und den lokalen Meteorismus des Cökum bei tiefsitzendem Dickdarmverschluß. Verhandlungen der deutschen Gesellschaft für Chirurgie, 31. Kongreß. Berlin 1902. — [32]) Karl Bayer, Lokale Blinddarmblähung bei Dickdarmverschluß. Zeitschrift für Heilkunde 1904, Bd. 25. — [33]) Maydl, Ueber den Darmkrebs. Wien 1883. — [34]) Rosenbach, Beiträge zur Pathologie des Darmkanals. Berliner klin. Wochenschrift 1889, Nr. 28 und 29. — [35]) A. Weiß, Ueber Dehnungsgangrän des Cökum bei tiefsitzendem Dickdarmverschluß. Archiv für klin. Chirurgie 1904, Bd. 73. — [36]) E. Kreuter, Ueber die Gefährdung des Cökum durch Blähung beim Dickdarmverschluß. Münchner med. Wochenschrift 1904, Nr. 38. — [37]) Henle, Lehrbuch der Anatomie. Bd. 2. — [38]) Luschka, zitiert nach Anschütz. — [39]) v. Frankl-Hochwart und Alfred Fröhlich, Ueber den Einfluß von Bewegungen höherer Darmabschnitte auf den Mastdarmverschluß. (Aus dem von Baschschen Laboratorium.) Wiener klin. Rundschau 1901 (Nothnagel-Festnummer). — [40]) Meusser, Hysterische Simulation einer Appendizitis. Mitteilungen aus den Grenzgebieten der Medizin und Chirurgie 1897, Bd. 2. — [41]) Perier, Zwei Fälle von hysterischer Pseudoappendizitis. Münchner med. Wochenschrift 1901. — [42]) Talamon, Médecine moderne 1897, Nr. 26 ff.

Verlag von Wilhelm Braumüller, Wien VIII/1, Wickenburggasse 13.
Druck von Bruno Bartolt, Wien XVIII., Theresiengasse 3.